Aus der Universitäts-Augenklinik zu Breslau.

Über Netzhautablösung mit besonderer Berücksichtigung der Wiederanlegung derselben.

Klinisch-statistische Mitteilungen.

Inaugural-Dissertation

der

Hohen Medizinischen Fakultät der Kgl. Universität Breslau

zur Erlangung der Doktorwürde



in der

Medizin und Chirurgie

vorgelegt von

Hermann Spamer,

approb. Arzt in Worms.

Breslau 1904.

Druck der Breslauer Genossenschafts-Buchdruckerei, E. G. m. b. H.

Gedruckt mit Genehmigung der medizinischen Fakultät
der Universität Breslau.
Referent: Professor Dr. Uhthoff.
Ponfick, Dekan.

Herrn Geheimrat Uhthoff

in Dankbarkeit gewidmet.

Digitized by the Internet Archive
in 2026

https://archive.org/details/IA41543101_0053

Nachdem Müglich (Über Spontanheilung der Netzhautablösung. Inaugural-Dissertation. Marburg 1891) eine Zusammenstellung der spontan zur Heilung gelangten Fälle von Netzhautablösung an der Marburger Universitäts-Augenklinik, solange dieselbe unter Prof. Uhthoffs Leitung stand, gebracht, beabsichtige ich, gewissermassen in Fortsetzung der Arbeit Müglichs, zunächst die, in der Literatur seitdem weiter veröffentlichten Fälle von Anlegung abgelöst gewesener Netzhaut zusammenzustellen. Dabei werde ich mich aber nicht auf die Fälle sogenannter spontaner Anlegung beschränken, sondern auch diejenigen Fälle erwähnen, in denen durch operatives Vorgehen eine Anlegung erzielt wurde. Zu diesem Zwecke werde ich den Stand der Frage der operativen Behandlung der Netzhautablösung, soweit dies im Rahmen der vorliegenden Arbeit angängig, zu beleuchten versuchen; auch halte ich ein kurzes Eingehen auf die Theorien über die Entstehung der Netzhautablösung für angezeigt. Daran anschliessend will ich die, in der Breslauer Universitäts-Augenklinik und bei den Privatpatienten Prof. Uhthoffs beobachteten Fälle geheilter Netzhautablösung schildern und die, in der Zeit vom 1. IV. 96 bis 1. II. 03 vorgekommenen Fälle von Netzhautablösung in statistischer Hinsicht betrachten. Zum Schluss werde ich an der Hand der in der Klinik bisher vorgenommenen Myopie-Operationen die Beziehungen derselben zur Netzhautablösung besprechen.

Müglich (l. c.) schildert ausführlich den ophthalmoskopischen Befund bei angelegter Netzhautablösung mit seinen charakteristischen Veränderungen am Augenhintergrund, die in Verbindung mit dem, der abgelöst gewesenen Netzhautpartie entsprechenden und eventuell bei herabgesetzter Beleuchtung zu prüfendem Gesichtsfeld-Defekt ein charakteristisches Bild gibt, das es möglich macht, daraus eine wiederangelegte Netzhautablösung auch dann zu konstatieren, wenn eine Netzhautablösung vorher nicht mit dem Augenspiegel beobachtet war.

Müglich fand mit den von ihm angeführten neuen Fällen 136 Fälle von Spontanheilung der Netzhautablösung in der Literatur erwähnt. Nach dem ätiologischen Moment verteilen sich dieselben folgendermassen: Heilung bei

Atlatio retinae in myopischen Augen	42mal,
bei Retinitis albuminurica	11 „
nach Trauma	12 „
bei Chorioiditis syphilitica	10 „
bei gewöhnlicher Chorioiditis . . .	5 „
nach Operationen	3 „
nach parabulbärer Entzündung . .	3 „
ohne Angabe der Veranlassung . .	50 „

Die von mir in der Literatur seitdem erwähnt gefundenen Fälle von geheilter Netzhautablösung sind die folgenden:

Purtscher[1]) beschreibt einen Fall geheilter Ablösung, wobei anscheinend Scleritis an der Stelle der Ablösung bestand. Heilung nach $3^1/_2$ Monaten. S. = $^3/_6$ E. G. F. Prüfung und ophth. Befund nicht angeführt.

Hirschberg[2]) erwähnt, dass Netzhautablösung bei stärkster Myopie regelmässig zur Erblindung führt, trotzdem könne die Krankheit gelegentlich heilen. Er unterscheidet Heilung in anatomischer und in physiologischer Beziehung. Das erstere hat H. wiederholt gesehen, jetzt verfügt er über drei Fälle wirklicher Heilung.

[1]) Hirschbergs Zentralbl. 1891. No. 334.
[2]) Hirschbergs Zentralbl. 1891. No. 168.

Derselbe[1]) beschreibt folgenden Fall: 27jähr. Fräulein. Myopie. R. innen unten G. F. um 40° beschränkt, L. normal. R. oben aussen sehr zarte Ablatio, bläulich, ohne Riss, wie abgesackt, hügelförmig, T. normal, keine Glaskörpertrübung. Besserung auf Pilocarpin, später Verschlimmerung. Zwei Jahre nach der Ablösung Punktion. G. F. Defekt im inneren unteren Viertel, Ablösung bläulich, zart, aber scharf begrenzt, schräg nach aussen oben, 2 P. D. vom Sehnerven entfernt, geringe Hervorragung, T. gut. Nach 12 Tagen vollkommene Heilung, G. F. normal, Netzhaut anliegend, ganz nach aussen oben blendend weisse Durchbohrungsstelle sichtbar, dicht dahinter zwei kleine Blutungen. Fall sechs Wochen beobachtet.

Praun[2]) beschreibt folgende zwei Fälle aus der Fuchsschen Klinik unter dem Titel: Striae retinae bei Netzhautablösung.

1. 22jähr. Dame, M. 8 D. Seit ungefähr zwei Jahren Abnahme des Visus. L. A. feine bewegliche Glaskörpertrübungen, Conus nach unten mit länglichem Pigmentfleck, $^1/_2$ P. D. darunter Netzhautablösung mässigen Grades in Gestalt einer vorspringenden Falte, welche nach unten zu stärker vorspringt, nach oben hin an der Grenze der Ablösung von schwarzem Pigmentsaum eingefasst ist. Nach unten entfernt sich die Abhebung weiter von der Chorioidea. Diese ist in der oberen Hälfte atrophisch. Abgehobene Retina + 3,0 — + 6,0 D., Papille — 6,0 D.

R. A. äusserlich normal, Staphylom nach unten und Pigmentierung, drei scheibenförmige Stellen nach unten, grauweiss. S. bdsts. — 7,0 = $^6/_{18}$. L. G. F. Defekt entsprechend der Ablösung.

Punktion der Sclera mit Gräfeschem Messer, T. danach bedeutend herabgesetzt. 8 Tage Bettruhe und Natr. salicyl. Ablösung angelegt.

Nach einem Jahr folgender Befund: L. A. äusserlich normal, Medien rein, Glaskörpertrübung nicht nachweisbar,

[1]) Hirschbergs Zentralbl. 1891. No. 294.

[2]) Beitr. zur Augenheilkunde. H. 12 u. 108, Bd. II (1895).

Kammer tief, Pupille weit, reagiert gut. Papille normal, Conus und Pigmentierung wie oben. Pigmentepithel der Aderhaut durchweg rarefiziert, Netzhaut nirgends abgehoben. Eine fast horizontal verlaufende Linie zieht sich ungefähr 1 P. D. unter der Papille durch den Fundus und bildet so eine Grenzlinie zwischen der oberen, weniger pigmentierten und der unteren, an Pigment reicheren Fundus-Hälfte. Die Linie ist gelbweiss, nach oben durch einen schwarzen Pigmentsaum abgegrenzt und wird an einer Stelle schläfenwärts für kurze Strecke doppelt, worauf sich beide Strecken wieder vereinigen. Die Enden dieses weissen Streifens verlaufen weiter nach der Peripherie, als man den Fundus übersehen kann und werden immer scharfrandiger.

Der weisse Streifen ist an einigen Stellen von kleinen schwarzen Pigmentflecken und weissen Entfärbungsherden unterbrochen. Unter der Stelle, wo der weisse Streifen doppelt ist, liegen in geringen Zwischenräumen 3—4 zartweisse nach oben schwarz geränderte Streifen. Sie sind alle dem Hauptstreifen parallel und werden zugespitzt. Gefässe gehen ohne Unterbrechung über die Streifen hinweg. Weiter nach unten aussen ein rundlicher weisser Herd von Papillengrösse. S. R. — 7,0 = $^{6}/_{18}$, L. — 6,0 = $^{6}/_{18}$? G. F. bdrsts. gleich und ohne Einschränkung, bdrsts. Sn. 0,5 in 8—13 cm Lichtsinn (Förster), L. herabgesetzt, R. 3 mm, L. 5 mm.

2. Frau v. H., 52 J. Seit $^{1}/_{2}$ Jahr Wolke vor dem R. A. Sichel nach aussen und scharf umschriebene flottierende Ablatio nach aussen oben T. n. S. = $^{5}/_{6}$ — 7,0 D.; G. F. Defekt nach innen unten. L. A. Sichel aussen, S. = $^{5}/_{6}$ — 6,0 D. Nach 6 Tagen Punktion der Sclera. S. hat abgenommen ($^{5}/_{18}$). Nach 8 Tagen Ablatio und G. F. Defekt verschwunden. Dieselbe bildete sich aber wieder. Nach einem Jahr, während dessen unter Jodkali-Salbe eine Abscedierung erfolgt war, hatte sich der grösste Teil der Ablösung wieder angelegt, nach einigen Monaten war dieselbe ganz verschwunden. S. = $^{5}/_{18}$ — 6,0 D. Sn. 0,5. G. F. normal. Glaskörper rein.

In der unteren Hälfte des Fundus ist die Pigmentierung des im Ganzen getäfelten A. etwas weniger regelmässig angeordnet. Eine scharfe Abgrenzung der ehemaligen Abhebung existiert nicht.

Ein weiterer Fall von geheilter Ablösung kam vor, der jedoch erst vier Monate beobachtet ist.

Fränkel[1]) beschreibt einen Fall von Netzhautablösung bei einem kurzsichtigen 27jähr. Mann, die auf beiden Augen, R. an der Macula, L. nach unten auftrat. Nach vierwöchentlicher Behandlung mit Pilocarpin und Rückenlage hat sich die Ablösung R. gesenkt, L. unverändert. Nach 14 Jahren Retina bdrsts. angelegt. Vielfach streifige Pigmentanhäufungen neben hellen Flecken an Stelle der abgelöst gewesenen Netzhaut.

Eve[2]) berichtet über einen Fall, bei dem 7 Wochen nach Einführung eines Pferdehaares Anlegung der abgelösten Netzhaut erfolgte mit normalem G. F.

Secondi[3]) berichtet über vier Fälle von Netzhautablösung, von denen drei geheilt wurden. Durchschneidung der abgelösten Netzhaut von vorne her mit zweischneidiger Nadel, mindestens 8 mm hinter dem Hornhautrand eingestochen und möglichst auch Glaskörperstränge durchtrennt. Dann mit linearem Staarmesser Punktion der Ablösung. Nach Hebung des Druckes an anderer Stelle 1 gr Sublimatlösung 1,0 : 2000,0 mit Cocain in den Tenonschen Raum eingespritzt. Verfahren angeblich seit 1878.

Dor[4]) erwähnt, dass er unter 15 Fällen von Netzhautablösung 9 dauernd geheilt hat. Behandlung: Wöchentlich Heurteloup an die Schläfe, darauf 36 St. Bettruhe, sonst A. nicht verbunden, zwischendurch in der 1. Woche

[1]) Klin. Monatsbl. f. Augenheilkunde. 1895. No. 410. Bd. XXXIII.

[2]) Nagels Jahresbericht 1896, XXVII (Ophthalmical. Rev. 1896. No. 157).

[3]) Nagels Jahresbericht 1896, XXVII (Annali di Ottalm. XXV. No. 325).

[4]) Nagels Jahresbericht 1896. Bericht über den Heidelberger Ophthal.-Congr.

zweimal, später einmal wöchentlich glühend gemacht Guersantsche Nadel auf die Sclera 3—4mal aufgedrückt, einmal wöchentlich eine subconjunctivale oder bei tiefem Sitz der Ablösung eine intratenonische Einspritzung von ungefähr $^1/_3$ Pravazschen Spritze einer sterilen 20 bis 30%igen NaCl-Lösung.

Lodato[1]) berichtet aus Angeluccis Klinik über die Resultate der Behandlung, die in Injektion von 5% NaCl-Lösung bestand. Nur in zwei veralteten Fällen (Ablösung seit zwei bezw. vier Jahren) Misserfolg. In vier Fällen gänzliche Heilung, auch in bezug auf das G. F. Bei Glaskörpertrübung sei die Wirkung am geringsten gewesen.

Wagenmann.[2]) Bei einem Gichtischen trat Ablösung nach unten auf, die nach 10 Wochen wieder angelegt war. Ophthalmoskopisch an Stelle der Ablösung eine, bis an die Papille reichende, keilförmig gestaltete gelb-graue Verfärbung des A. H., die stark Licht reflektiert. G. F. Beschränkung unverändert. S. von Finger auf vier Meter auf $^6/_{24}$ und später $^1/_2$ der normalen gehoben. Als abnorm und für gichtische Erkrankung sprechend wird von Wagemann die kegelförmige Vortreibung, das Fehlen von Falten und von Bewegungen hervorgehoben.

Natanson[3]) erwähnt einen Fall geheilter Netzhautablösung hämorrhagischer Natur und zweijährigem Bestehen der Ablösung. V. = 1,0. An Stelle der Ablösung eine weissliche Narbenfläche.

Ferner veröffentlicht derselbe einen Fall von Chorioretinitis (anschliessend an die Casparschen und Praunschen Fälle) den er ebenfalls für geheilte Netzhautablösung hält. Das betreffende A. ist sehschwach, Kr. weiss nicht seit wann. Je ein nasales und ein temporales, $^1/_2$ bis $2^1/_2$ P. D. breites Band zieht im wagerechten Meridian, meist mit schwarzen Säumen versehen und von schwarzen Linien

[1]) Nagels Jahresbericht 1896.
[2]) Arch. f. Ophthalmolog. Bd. 43. S. 88.
[3]) Klin. Monatsbl. f. Augenheilkunde. 1896. h. 335.

durchsetzt, durch den Fundus. Das temporale Band beginnt am Sehnerven, das nasale $2^1/_2$ P. D. davon entfernt. Netzhautgefässe ungestört, Netzhaut oberhalb in Ordnung, unterhalb ausgedehnte Veränderungen, weitere Streifen und ein grosses Gebiet, das aussieht wie Retinitis-pigmentosa, nur sind auch grössere Pigmentschollen da.

Knaggs.[1]) Schussverletzung bei einer 25jähr. Frau. Kugel ging unter dem R. A. durch und blieb in der L. Kieferhöhle stecken.

G. F. Beschränkung. Zwei Chorioidalrisse nahe der Macula und Ödem um dieselbe, wie auch mehrere grosse Blutungen am Tage nach der Verletzung. Danach centrale Chorioiditis mit grossem Exsudat. Eine grosse Masse weisser Lymphe (?) bedeckte die Nachbarschaft der Macula und war umgeben von einem breiten Pigmentstreifen, über den mehrere Gefässe sich wandten. Später Netzhautablösung nach unten und G. F. Beschränkung, entsprechend der Ablösung und dem zentralen Exsudat. Die Ablösung legte sich an, doch blieb das zentrale Sehen gestört.

Cant[2]) führt einen Fall an, wo bei einem 24jähr. Mann die Ablösung, veranlasst durch Cricketball, sich anlegte, dabei Myopie 5,0 D.

v. Schweinitz.[3]) Nach Schlag mit dem Pferdeschwanz fast totale Ablösung, seit drei Monaten bestehend, G. F. nur ein kleiner Teil erhalten unten aussen. V. = Handbewegungen excentrisch. Nach 48 Stunden Rückenlage. V. = $^{20}/_{70}$. G. F. normal für weiss, blau und rot. (Dauer?)

Horstmann[4]) sah bei 35 Fällen länger beobachteter Ablatio fünf vollständige Heilungen mit Wiederherstellung des V., zwei Anlegungen ohne Wiedererlangung des V., in zwei weiteren Fällen Anlegung, später Rückfall. In 11 Fällen blieb die Ablösung partiell, in den 15 übrigen wurde sie total.

[1]) Ophth. Rev. XVI (1897). No. 30.
[2]) Ibidem.
[3]) Ophth. Rev. XVIII. 1899.
[4]) Arch. f. Augenheilkunde. Bd. 36. No. 166.

1. Fall. 17jähr. Mädchen, M. 4,0 R. A. Ablatio oben G. F. defekt. R. S. = $^{6}/_{36}$, L. S. = $^{6}/_{6}$. corr. T. normal. kein Eiweiss. Ophth. ausser kleinem Staphylom-post. und spärlichen Pigmentanhäufungen an Stelle der Ablösung nichts Besonderes. G. F. normal. 16 Jahre kontrolliert.

2. Fall. 34jähr. Kaufmann. M. 5,5 D. S. L. = $^{6}/_{9}$, R. = $^{6}/_{18}$ T. $\mp$. Ablatio innen, $^{2}/_{5}$ des A. H. G. F. Defekt entsprechend. Kein Einriss der Retina, flockige Trübung des corp. vitr. Staphyl. post. — Nach drei Monaten Retina angelegt. S. = $^{6}/_{9-12}$. G. F. Defekt verschwunden. An Stelle der Ablösung Anhäufung von Pigment. 11 Jahre kontrolliert.

3. Fall. Dr. K., 48 J. M. 6,0 D. Staphyl. post. regelrecht begrenzt. S. = $^{6}/_{6}$ bdrsts. Später G. F. Defekt nach innen unten bis fast zum Fixierpunkt, etwas Glaskörpertrübung, flache Ablatio oben aussen, ca. $^{1}/_{3}$ des Fundus. kein Einriss, T. normal. Nach neun Monaten Behandlung (Schwitzkur, Rückenlage) Wiederanlegung der Retina. S. = $^{5}/_{5-5}/_{7,5}$. — G. F. normal. Ophth. Pigmentstreifen in der früher abgelösten Partie. 8 Jahre kontrolliert.

4. Fall. 18jähr. Mädchen. M. 7,5 D. S. R. nahezu normal, L. $^{5}/_{30}$. G. F. Defekt aussen unten, Ablösung innen oben, $^{1}/_{4}$ des Fundus. T. normal. Schwitzkur, Druckverband, Rückenlage. Nach 8 Monaten S. = $^{5}/_{7,5}$, G. F. Defekt bis auf kleine periphere Beschränkung geschwunden 6 Jahre kontrolliert.

5. Fall. 25j. Beamter. R. — 6,5 S. = $^{5}/_{7,5}$, L. — 6,5 S. = $^{5}/_{20}$. G. F. Defekt innen unten. Staphyl. post., spärliche flockige Glaskörpertrübung, flache Ablatio oben aussen, $^{1}/_{3}$ des Fundus, fast bis zum Fixierpunkt. T. normal. Nach vier Monaten G. F. normal, Netzhautablösung nicht mehr zu sehen, spärliche Pigmentanhäufungen. 4 J. kontrolliert.

Zwei Fälle von Wiederanlegung ohne Wiedererlangung der Funktion.

6. Fall. 36jähr. Kaufmann. R. — 10 D. S. = $^{6}/_{12}$, L. — 7,0 D. S. = $^{6}/_{9}$. Staphyl. post. bdrsts. Funkensehen

ohne weiteren Befund L. S. = $^6/_{18}$. T. normal, grosser G. F. Defekt, ganze obere Hälfte, fast bis zum Fixierpunkt. Ablatio nach unten, flockige Glaskörpertrübung. Netzhautriss nicht nachweisbar. S. sank auf $^5/_{30}$. Keine Behandlung. Nach zwei Jahren grosser G. F. Defekt oben, an Stelle der Ablatio reichliche chorioiditische Veränderungen, Pigmentansammlung und atrophische Stellen. 14 Jahre unverändert kontrolliert.

7. Fall. 28jähr. Dame. M. 8,0 S. L. = $^5/_{7,5}$, R. = $^5/_{35}$. G. F. Defekt nach aussen. T. normal, Ablatio innen ohne Netzhautriss, flockige Glaskörpertrübung, Staphyl. post. Exsudat senkt sich nach unten. Nach zwei Jahren S. = $^5/_{50}$, grosser G. F. Defekt nach oben, abgelaufene Chorioiditis, keine Ablatio. Drei Jahre unverändert kontrolliert.

Deutschmann[1]) berichtet über 101, nach seiner Methode operativ behandelte, an Netzhautablösung erkrankte Augen. Er erzielte bei 26 Augen Heilung. Unter den Geheilten befanden sich 18 Myopen = 69,2% — einer derselben hatte ein Trauma erlitten, zwei Aphakische, drei Hypermetropen und drei Emmetropen.

Bei sämtlichen Patienten war die Glaskörperdurchschneidung 1—6mal vorgenommen worden; in einigen Fällen wurden auch Paquelin-Perforationen bezw. Cauterisationen gemacht.

Nur bei vier der geheilten Augen wurden Kaninchen-Glaskörper-Einspritzungen gemacht. Es spricht dies meines Erachtens dafür, dass Deutschmann die Anwendung des Kaninchen-Glaskörpers, als nicht ungefährlich, möglichst beschränkt und denselben nur in verzweifelten Fällen benutzt.

Die vier Augen, bei denen D. über Heilung durch Kaninchen-Glaskörper-Einspritzung berichtet, beziehen sich auf drei Patienten. Zwei derselben erreichten nur eine solche S., dass sie Finger in 5—6′ bezw. in 4′ zählten. Der letztere sollte nach D.s Ansicht mehr S. haben; der-

[1]) Beitrag zur Augenheilkunde. Heft 40. Bd. 4.

selbe bezieht jedoch Unfallrente, was nach D. seine Angaben nicht zuverlässig erscheinen lässt. Der 3. Fall hatte nach der Operation bezw. Anlegung der Netzhaut auf dem R. A. eine S. von $^{17}/_{200}$, auf dem L. von $^{17}/_{50-40}$. Derselbe hatte jedoch vor den ersten operativen Massnahmen noch eine S. von $^{4}/_{24}$ auf dem L. A.

Dennoch verdankte D. die Erfolge seiner Behandlung — 25,7% Heilungen — wie er dieselben berichtet, in der Hauptsache anscheinend der öfteren Wiederholung der Durchschneidung.

Die Gefährlichkeit der Kaninchen-Glaskörper-Einspritzung geht aus den von D. angeführten Krankengeschichten meines Erachtens ohne weiteres hervor. Die Absicht, phlogistische Erscheinungen dadurch hervorzurufen, wird nicht selten in unerwünscht hohem Grade erreicht. Dies würde jedoch in sonst fast aussichtslosen Fällen meines Erachtens nicht gegen die Vornahme der Einspritzung sprechen, wenn damit tatsächlich etwas Positives erreicht würde. Dieser Nachweis erscheint mir jedoch nicht erbracht. Die durch die Einspritzung erreichten Erfolge erscheinen mir zweifelhaft.

Von den 26 Geheilten hatten nur 6 das 40. Jahr überschritten. Hochgradige Myopie mehr als 10 D. fand ich nur in 4 Fällen erwähnt.

In 27 Fällen wurde die Operation entweder von den Patienten nicht zugegeben oder dieselbe wurde von D. abgelehnt. Über die Art des D'schen Operationsverfahrens werde ich weiter unten berichten.

Adamük[1]) erwähnt eine doppelseitige Verletzung der Augen bei einem jungen Mann mit Kupferzündhütchen und nachfolgender Netzhautablösung. Die Ablösung ging R. ganz zurück, L. nahm sie ab. Am R. A. zeigte der abgelöst gewesene Teil der Retina eine unregelmässige Färbung infolge stärkerer Pigmentation.

Morphans[2]) erwähnt einen Fall von dauernder Anlegung der Netzhaut bei einer 67jähr. Frau. Behandlung:

[1]) Archiv für Augenheilkunde, Bd. 36, No. 114.

[2]) Ophth. Rev. XVIII, No. 321 etc.

1 Monat Bettruhe, Blutegel, Abführmittel, Jodkali und Cauterisation der Sclera. V. = $^2/_3$ nach Correction mässiger Myopie. 6 Jahre später keine Änderung.

S. Theobald[1]) erwähnt einen Fall von ausgedehnter Netzhautablösung in einem kurzsichtigen Auge mit vollständiger Heilung nach Bettruhe und Gebrauch von Pilocarpin. 50jähr. Mann, ophth. ausgedehnte Netzhautablösung nach oben aussen, Papille nicht sichtbar, S. = Handbewegungen nur oben aussen. Nach 5 Wochen merkliche Besserung. S. = $^{10}/_{75}$. Nach 3 Monaten keine Ablatio mehr, nur eine grosse flottierende Glaskörpertrübung. S. = $^{20}/_{90}$ — 2,5 D. Nach 11 Monaten M. 5,25 S. = $^{20}/_{60}$ G. F. für weiss noch etwas eingeschränkt, für Farben sehr erhebliche Einengung. Nach 14 Monaten keine Spur der früheren Ablösung ophth. nachweisbar.

Gallus[2]) berichtet über 8 Fälle, die in der Stöltingschen Klinik nach Dor behandelt wurden.

Ein Fall mit Heilung, die nach 4 Monaten noch bestand. 32jähr. Bauer, dem ein Stück Holz gegen das L. A. geflogen war. Verschleierte Papille, keine Pup.-Reaktion. S. mit — 8,0 und — 2,5 Cyl. = $^6/_{24}$. Später Amotio, Heilung.

In einem Fall Ablösung stationär geblieben, sodass Patient lesen und schreiben kann, in den anderen Fällen Verfall des V.

Fehr[3]) berichtet in der Berliner ophth. Ges., 17. IV. 02, über Heilung einer myopischen Netzhautablösung durch Scleralpunktion. Heilung seit 10 Jahren. Jetzt Ablösung auf dem anderen Auge im Bereich eines, vor 9 Jahren konstatierten Netzhautrisses.

Helbron[4]) berichtet über eine doppelseitige Ablatio bei Schwangerschafts-Nephritis. Künstliche Frühgeburt, Heilung. G. F. normal. S. = 1 bdsts.

[1]) Arch. of. ophthalmolog., vol. XVIII.
[2]) Zeitschr. für Augenheilkunde, 6, No. 439 (1901).
[3]) Zeitschr. f. Augenheilkunde, 8, No. 63.
[4]) Ophth. Klin. 1902, No. 91, Berlin. klin. Wochenschr., 1902, No. 4/5.

Gotti[1]) berichtet über eine Ablatio bei 56jähr. Frau mit Cataract. Heilung durch subconjunctivale NaCl-Injektion, später Cataractextraktion.

Higgins[2]) (Sitzungsbericht der englischen ophth. Ges.) berichtet über eine 36jähr. Patientin, seit 1892 in Behandlung. 1899 nach Ablatio L. fast völlig erblindet: Mai 1901 Ablatio R. nach unten. Behandlung: 1 Monat Bettruhe. Einreibungskur mit Quecksilber, Dampfbäder etc. Nach 14 Tagen Heilung, V. ebensogut wie vorher. Ophth. Glaskörpertrübung, keine Ablatio. Nach 6 Monaten S = $^6/_{24}$, G. F. fast normal, keine Ablatio.

Cartwright[3]), 72jähr. Mann, 1899 wegen Cataract operiert und zweimal discindiert. April 1900: S. = $^6/_6$ nach Correction. Januar 1901: Verschlechterung seit 14 Tagen. S. = Finger in 15 cm, Ablatio. Scleral-Punktion oben. zuerst keine Besserung. September 1901: S = $^6/_{18}$, G. F. Beschränkung temporal, später weitere Besserung auf S = $^6/_{12}$.

Senn[4]) erwähnt einen Fall, wo nach Myopie-Operation Netzhautablösung auftrat. Durch Rückenlage, subconjunctivale Einspritzung von Hydrargyr. oxycyanat $^1/_{5000,0}$ wurde Anlegung erzielt.

Ich gehe jetzt zur Beschreibung der, in der Breslauer Klinik in der Zeit vom 1. April 1896 bis dahin 1903 gefundenen Fälle von geheilter Netzhautablösung, sowie derjenigen der Privat-Patienten des Geh.-R. Uhthoff über.

Nachdem Leber (Gräfe-Sämisch, Bd. V, No. 693) den ophthalmoskopischen Befund bei angelegter Netzhautablösung mit dem entsprechenden Gesichtsfelddefekt beschrieben, führt Uhthoff in Schölers Jahresbericht 1879 und später Müglich (l. c.) einige zufällig gefundene und als

[1]) Zeitschr. f. Augenheilkunde, 6, S. 221.
[2]) Arch. f. Augenheilkunde, Bd. 46, H. 4, No. 366.
[3]) ibidem.
[4]) Arch. f. Augenheilkunde. Bd. 43.

angelegte Netzhautablösung gedeutete Fälle an, die offenbar nicht selten falsch ausgelegt und als Chorioiditis, Chorioretinitis und dergl. aufgefasst wurden. Schon der Umstand, dass man nicht selten die Erscheinungen angelegter Netzhautablösung auf dem einen Auge sieht, während das andere die Zeichen einer frischen Netzhautablösung aufweist, spricht für die Deutung dieser Fälle als angelegte Netzhautablösung, ganz abgesehen davon, dass die Entwickelung des Bildes einer angelegten Netzhautablösung aus einer vorher festgestellten Netzhautablösung in letzter Zeit von verschiedenen Autoren mit dem Augenspiegel direkt verfolgt worden ist. Ist schon die richtige Deutung eines solchen Bildes an sich interessant, so gewinnt die Konstatierung der Tatsache, dass in nicht so ganz seltenen Fällen die abgelöste Netzhaut auch ohne Behandlung und ohne zweckentsprechendes Verhalten zur Anlegung kommen kann, an Bedeutung und spricht dafür, dass die Aussichten auf Auffindung einer erfolgreichen Behandlung nicht so absolut ungünstig sein können. Der Übersichtlichkeit halber und, um nicht zu weitschweifig zu werden, führe ich die geheilten Fälle in Tabellenform an.

Die Zahl sämtlicher von Müglich angeführten, der von mir in der Literatur weiterhin beschrieben gefundenen und der neu veröffentlichten Fälle von Heilung bei Ablatio (Klinik und Priv.-Pat. von Geh.-R. Uhthoff) beträgt 229.

Unter diesen bestand Myopie in	93	Fällen =	40,6%,
Trauma war die Veranlassung	„ 21	„ =	9,2%,
Scleritis „ „ „	„ 1	Falle =	1,3%,
Gicht „ „ „	„ 1	„ =	
Hämorrhagie war die Veranlassung in	1	„ =	
Nephritis „ „ „	„ 12	Fällen =	5,2%,
Chorioiditis syphil. war die Veranl. in	10	„ =	4,3%,
Chorioiditis war die Veranlassung in	5	„ =	2,1%,
Entzündung in der Nähe des bulbus	3	„ =	1,3%,
Unbekannte Veranlassung (spontan)	82	„ =	35,8%.
	229	Fälle.	

No.	Namen	Diagnose	Klin. oder Poliklin.	Visus	Gesichts-Feld
1.	Emilie D., Wwe., 67 J.	R. Cataract. incip. Amotio retin. sanat. Glaskörpertrübungen.	Poliklin.	R. Finger 2–3 m mit + 4,0. L. = $^{6}/_{10}$ + 1,0 cyl.⟩	R. G. F. Rest nach unten aussen für Handbewegungen.
2.	Hedwig U., 34 J.	Glaucoma hämorrhagic. o. d. Ablatio retin. sanat. o. s.	Klin.	R. = 0 L. + 1,0 = Finger cr. 0,5 m.	L. G. F. nach aussen 40,0, nach oben 10°, nach oben innen 15°, nach innen 10°, nach unten 50°, nach unten aussen 23°.
3.	Adolf Kl., 29 J.	Amotio retin. sanat. o. s.	Poliklin.	R. = $^{6}/_{5}$ (— 5,0). L. = Finger cr. 2 m.	Geringer G. F. Defekt nach oben bei Tageslicht, bei herabgesetzter Beleuchtung fast die ganze obere Hälfte einnehmend, keine Farben.
4.	Peter Sk., 28 J.	Amotio retin. sanat. o. sin.	Poliklin.	R. = $^{6}/_{6}$. L. = $^{6}/_{18}$.	G. F. Defekt entsprechend der Veränderung am Fundus nach oben.
5.	Max H., 42 J.	Amotio retin. sanat. o. d.	Poliklin.	L. = $^{6}/_{6}$ — 5 R. = Finger 3 m.	G. F. Beschränkung nach unten.
6.	Frau Ernestine Sch., 54 J.	R. Cataract. pol. post. Ablatio retin. Myopia magn. o. u.	Klin. Aufn. 19. I. 1900	R. S. = Finger 2 m, excentr. — 17,0 D. L. S. = $^{6}/_{15}$ — 17,0 D. Sn. 0,4 in 9 cm. p. r.	R. A. G. F. Ausfall in der oberen Hälfte; im restierenden Teil rot unsicher blau und grün nicht erkannt. 2. IV. 1903. G. F. nach aussen und unten auf 20° nach oben und innen auf 30° eingeengt, rot oben innen unsicher erkannt sonst keine Farben.

Ophthalmoskop. Befund	Anamnese	Behandlung	Verlauf
R. A. oben aussen ist noch normale Netzhaut, im übrigen Fundus fleckige und strichförmige Pigmentierungen, die mit scharfer Grenzlinie gegen die normale Netzhaut abschliessen.	Verletzung des R. A. vor ca. 40 J. (?) mit stumpfer Gewalt.	Keine.	—
L. A. Pigmentverschiebungen in der Maculagegend. Innen oben befindet sich im Fundus eine dreieckige weisslich-graue, stellenweise schwarz umränderte Stelle, an die sich ein langer, ziemlich horizontal verlaufender, anfangs weisslicher, dann schwarzer Streifen anschliesst, im übrigen viel schwarze unregelmässige Aderhautveränderungen. Reichliche Glaskörpertrübungen, hintere Polarcataract.	Seit 20 J. kurzsichtig, damals an Chorioiditis behandelt. Vor $1^1/_4$ J. Ablat. ret. R.	R. wegen Glaucoma absol. enucleiert. L. keine Behandlung.	—
L. A. Scharfer Grenzstrang nach aussen unten und innen unten von der Papille mit geringen Aderhautveränderungen zwischen denselben.	Hat als 10jähr. Junge einen Steinwurf gegen das L. A. erhalten, ohne Beschwerden zu spüren. Beim Militär wurde die Schwachsichtigkeit des L. A., die Pat. unbekannt war, erst gefunden.	Keine.	—
L. A. Periphere, spontan, geheilte Amobio unten aussen, Stränge u. Pigmentierungen, die sich mit scharfer Grenze gegen die gesunde Netzhaut absetzen. R. A. normal.	Nichts.	Keine.	—
Geringer Conustemporal. bdrsts. R. geheilte Amotio unten.	Nichts.	Keine.	—
Bei Aufnahme. R. T. etwas —, grosse flottierende Amotio, die buckelförmig die ganze untere Hälfte einnimmt. Papille gerade noch verschleiert zu erkennen, Conus temporal, starke opac. corp. vitrec. Die diffus fleckige Netzhaut zeigt stellenweise auch im oberen Teil das Aussehen gekräuselter Wasseroberfläche. 20. III. 02. Sec. Retinalatrophie, mit vereinzelten Gefässen, Amotio nicht vorhanden. 2. IV. 03. Keine Amotio.	Von Jugend kurzsichtig. Vor 6 Jahr. Glaskörpertrübung. Sommer vor. Jahres Verschlechterung der V. und Flimmern auf dem R. A. September Ablatio.	Einmalige Scleral-Punktion und subconjunctivale Kochsalz-Injektionen.	Die Glaskörpertrübungen nahmen zu. Am 28. IV. 03 betrug die S. = Handbewegung cr. 2 m.

No.	Namen	Diagnose	Klin. oder Poliklin.	Visus	Gesichts-Feld
7.	Max M., 27 J.	Amotio san. o. s.	Poliklin.	R. = $^6/_6$ + 1,0 L. = Finger in nächster Nähe.	Beschränkung der inneren $^2/_3$, von Farbe nur blau nach aussen in geringer Ausdehnung erkannt.
8.	Bertha B., 26 J.	R. Ablatio retin. L. Ablatio retin. san.	Klin. Aufn. 24. III. 03	R. = $^6/_{18}$ ^{12} + 1,0 ebenso L. = $^6/_{12}$ mit + 1,5 = $^6/_8$.	R. G. F. Defekt fast die ganze obere Hälfte. L. Concentrische Einengung, hauptsächlich aber nach oben und unten.
9.	Frau Rosina B., 46 J.	Amotio f. total. o. d. Amotio san. o. s. Myop. permagn. Cataract. polar. post. o. u.	Klin. Aufn. 11. VI. 02	R. = Finger gut $^1/_2$ m. L. = Sn. 0,4 in 7 cm. — 18,0 = Finger 2 m.	R. Bei Tageslicht grosses zentrales Undeutlichkeits-Skotom, von Farben nur rot. Defekt hauptsächlich oben, aber auch concentrisch. Bei herabgesetzter Beleuchtung nichts erkannt. L. G. F. Defekt bei Tageslicht oben innen, grün unsicher erkannt; bei herabgesetzter Beleuchtung ziemlich concentrische Einengung, zentrales Undeutlichkeits-Skotom, keine Farben (1 cm Quadrat).

Ophthalmoskop. Befund	Anamnese	Behandlung	Verlauf
L. Papille verschleiert, Netzhaut diffus atrophisch, in der unteren Hälfte grünlich leuchtend, nasalwärts peripher unten ist noch Amotio nachweisbar, daneben einige Stränge und Pigmentierungen.	Seit 6 Jahren. Veranlassung unbekannt.	Keine.	—
R. Flottierende Ablatio nach unten. L. Nach oben aussen, aber noch nach innen von der Mittellinie beginnend, ziemlich peripher Fundus mit meist parallel laufenden, horizontalen, schwarzen Streifen, die stellenweise mit helleren Partien abwechseln, durchzogen. Noch weiter peripher eine mehr diffuse, aber ziemlich dichte Pigmentierung. In der Mitte zwischen dieser Partie und der Papille liegt ein inselförmiger ziemlich wagerecht laufender Streifen grau-weiss getrübter Netzhaut, mit im Zentrum hellglänzend weissen Streifen, deren Umgebung noch in leichtem Grade prominiert (Parallaxe). Zentral von dieser Stelle und sich daran anschliessend, verläuft ein nicht ganz 1 P. D. breiter schwarzer Streifen nach aussen unten. Ganz nach unten, sehr peripher gelegen, ist der Fundus diffus getrübt und pigmentiert. Übergang in den normalen Teil mit scharfer Grenze.	Seit 14 Tagen Flecken vor dem R. A. Ursache unbekannt. Anämie. Von Erkrankung des L. A. nichts bekannt.	R. zweimalige Punktion der Sclera u. Kochsalz-Injektionen. L. Keine Behandlung.	R. gebessert entlassen. 20. VII. 03. R. Ablatio der ganzen unteren Hälfte. L. unverändert.
R. A. Netzhautablösung, flottierend, nur im oberen inneren Quadranten anliegend, Subluxat. lentis. L. A. Catar. cortic. post. Con. temporal, 1/2 P. D. breit, unten aussen eine ausgedehnte atrophische Aderhautstelle, in der Mitte 3 P. D. breit, sich nach den Enden zuspitzend, ziemlich horizontal über den Fundus verlaufend, peripher davon zahlreiche Pigmentierungen, die stellenweise sehr gehäuft sind. Der obere Teil des Fundus fast ganz frei von Pigmentierungen.	Seit 3 Wochen Ablatio R. Das L. A. sei schlechter gewesen. Keine Veranlassung bekannt.	R. mehrfache Scleralpunktionen und Kochsalz-Injektionen. L. Keine Behandlung.	Entlassen fast Status idem.

No.	Namen	Diagnose	Klin. oder Poliklin.	Visus	Gesichts-Feld
10.	Magdal. M., 45 J.	R. Cataract. complic. accret. calcar. L. Cataract. luxat. Amotio retin.	Klin. Aufn. 5. II. 00	R. = 0. L. = $^{6}/_{20}$ + 1,0.	Entsprechend eingeengt nach unten.
11.	Agnes N., 33 J.	R. Amotio retin. Bdrsts. Myopie magna.	Klin. Aufn. 8. VII. 01.	R. — 10.0 = fast $^{6}/_{15}$. L. — 15,0 = Finger 1 m.	Defekt für weiss gering nach oben innen, für Farben ziemlich stark nach innen und innen unten. Zentrales kl. Skotom für alle Farben. Nach Anlegung G. F. ganz frei.
12.	Pauline Gr., 29 J.	L. Vulnus sclerae perforans. Luxat. cent. Amotio retin. et chorioid.	Klin. Aufn. 10. X. 01.	R. S. = $^{6}/_{6}$ desgl. + 1,0.	Bei Tageslicht L. G. F. concentrisch eingeengt, bei herabgesetzter Beleuchtung von oben her bis zum Fixierpunkt.
					Privat-Patienten
13.	Fr. F., 53 J.	L. Aphaktia operat., R. alte Amotio retin. Cataract. incip.	—	L. = $^{6}/_{12}$ + 4,0. R. = Finger 2 m. — 7,0.	—
14.	Frl. K., 48 J.	Amotio retin. o. u. san.	—	Bdrsts. mit — 6,0 = $^{15}/_{20}$.	Für Farben und weiss regelrecht, nur nach oben geringer Defekt für weiss.

Ophthalmoskop. Befund	Anamnese	Behandlung	Verlauf
L. A. Oben peripher hochgradige Pigmentveränderungen mit bogenförmiger Grenze.	Vor 20 J. Erblindung des R. A. (anscheinend Netzhautablösung). L. seit 3 J. Verschlechterung des V. Angeblich Fall von der Treppe. Von Jugend an kurzsichtig.	Keine.	—
Bdrsts. Conus temporal. L. Ablatio retin. oben aussen, etwa $^1/_4$ des Fundus einnehmend. Nach Anlegung an Stelle der Ablösung Retina eine grauverwaschene Trübung ohne deutliche Abgrenzung gegen die Umgebung zeigend.	Vor 5 Wochen Ablatio R. Von jeher kurzsichtig.	Medikamentös, Rückenlage, Schwitzen, Na Cl-Injektionen.	Anlegung S. L. — 10,0 = $^6/_{16}$.
Netzhautablösung nach unten aussen mit weisslichem Reflex. Nach innen roter Reflex mit stark hyperopischer Refraktion. (Chorioidealablösung?) T. — 2.	Verletzung durch abspringendes Holzstück. Vulnus sclerat am limbus mit Glaskörpervorfall.	Rückenlage, Na Cl-Injektionen, Schwitzen.	G. F. wie bisher. A. H. normal. Staubförm. Glaskörpertrübungen. L. S. = $^6/_{20}$ — 15 — 1,25 D. Geheilt entlassen.

Geh.-R. Uhthoff.

In dem früher abgelösten, jetzt wieder angelegten Terrain mässige, ziemlich gleichmässige Pigmentierung, nebst diffusen atrophischen Aderhaut-Veränderungen.	Ablösung seit 1866. 1867 angelegt.	Keine.	—
Nach unten ziemlich symmetrisch und peripher, alte angelegte Amotio, L. noch etwas vorhanden, ausserdem beiderseits einzelne zerstreute Herde in der Chorioidea mit schwachem Pigmentsaum, wohl Reste früherer Retinal-Hämorrhagie.	1889 von Hirschberg mit leichter Amotio retin. o. d. und Hämorrhagia o. sin. geheilt entlassen.	Von Hirschberg behandelt. Medikamentös. (?)	—

No.	Namen	Diagnose	Klin. oder Poliklin.	Visus	Gesichts - Feld
15.	H. Kr., 46 J.	Amotio retin. o. d.	—	R. -11,0 = 5/12 L. -10,0 = 5/8 19. V. 00. R. — 10 = 5/10 L. — 12 = 5/6	Nach der Anlegung Gesichtsfeld ganz frei, auch bei herabges. Beleuchtung. 19. V. 00. G. F. bei Tageslicht frei, bei stark herabgesetzter Beleuchtung Defekt des äusseren unteren Quadranten bezw. etwas darüber hinaus nach oben und innen.
16.	Fr. v. B., 28 J.	Amot. retin. san. o. d.	—	11. XI. 98. R. —8S. = 5/12 mühsam. L. —8,0 S. = 5/8	Bei Tageslicht nur geringe Einengung im inneren oberen Quadranten, bei herabgesetzter Beleuchtung fällt derselbe ganz aus.
17.	Hr. K., 49 J.	R. Chorioretinitis zentral. L. Amotio retin. san.	—	R. — 9 = 5/18 L. —10 = 5/12	Defekt nach oben entsprechend der veränderten Stelle des A. H.
18.	Fr. M., 29 J.	L. Amotio retin. ferc. total.	—	L. —13 = 5/24 mühsam. R. —14 = 5/6	—
19.	Hr. v. H., 58 J.	R. Amotio retin. san.	—	—	G. F. dem Spiegelbefund entsprechend.

Ophthalmosk. Befund	Anamnese	Behandlung	Verlauf
24. III. 00. Ausgedehnte Ablatio R., nachdem 14 Tage vorher Trübung des Glask. gefunden war. 12. IV. 00. Amotio liegt ganz an, nach oben innen peripher hufeisenförmige Ruptur mit in den Glaskörper ragendem Zipfel. 28. XII. 00. R. Retina anliegend, nach innen oben grosse Retinalruptur. 5. V. 03. Keine Änderung.	Vor der Ablatio zentrale Chorioidal-Veränderungen und Glaskörpertrübung L.	Rückenlage, Schwitzkur, Jodkali.	—
11. XI. 98. R. Amotio, zum Teil sich anlegend, 2 Rupturen der Retina aussen unten, Retina mässig getrübt, offenbar schon sehr atrophisch in den unteren $^2/_5$. Grenze durch pigmentierte Streifen vom übrigen A.H. geschieden, unten aussen noch flache Amotio.	Durch galvanokaustische Punktion, Kochsalzeinspritzung von Dr. Stölting behandelt.	Von Dr. Stölting behandelt. Galvanokaustische Punktion.	—
L. nach unten von der Papille ziemlich quer verlaufende, doch von innen aussen nach oben innen aufsteigende, atrophische Aderhautzone mit Pigmentverschiebungen nach unten von derselben.	1876 spezifische Infektion.	Keine.	—
L. Amot. retin. 5. III. 00. L. nach aussen unten noch flache Amotio, nach oben mehr Zeichen alter abgelaufener Ablösung. S. = $^5/_{18}$ mit — 13,0. 23. II. 03. Retina anliegend.	Trauma, Ende Mai 1898.	Medikamentös, Rückenlage, Schwitzen. Na Cl.-Injektionen.	Geheilt.
R. Peripher nach unten ausgedehnte alte Aderhautveränderungen, keine stärkere Pigmentierung.	R. A. soll immer schwächer gewesen sein. Vor einer Reihe von Jahren weitere Verschlechterung.	Keine.	—

No.	Namen	Diagnose	Klin. oder Poliklin.	Visus	Gesichts-Feld
20.	Fr. Sch., 71 J.	R. alte Ablatio, hochgrad. Staphylom. Zentrale Chorioidal-Veränderungen, Cataracta. L. Cataract. progr. Diabetes.	—	R. — 12 = Finger 3 m. L. — 10,0 = Finger 3,5 m. Sn. 2.25 cr. 12 cm.	Defekt nach aussen und unten.
21.	Fr. D. S., 23 J.	Ablatio retin. o. d.	—	R. und L. — 6 = $^6/_5$	23. XII. 01. G. F. frei bei Tageslicht, bei herabgesetzter Beleuchtung Defekt oben innen. 13. IX. 02. G. F. bei Tageslicht eigentlich ganz frei, bei herabgesetzter Beleuchtung Defekt peripher oben innen. S. = $^5/_4$ bdsts.
22.	Hr. Sch., 70 J.	R. Amotio retin., Cataract. incip., synech. post, opacit. c. vitr.	—	R. = Finger 2 m. L. — 5,0 = $^5/_{10}$	Beschränkung peripher nach oben, blau nicht richtig, stellenweise für grün gehalten.

Die Zahl der Heilung von Netzhautablösung betrug somit bei den 200 vorgekommenen Fällen der Breslauer Universitäts-Augenklinik 12 = 6%, bei den unter den Privat-Patienten von Geh.-R. Uhthoff vorgekommenen 93 Fällen 10 = 10,8%. Beide Klassen zusammen geben 7,5% Heilung.

2 der Fälle von Uhthoff sind von Hirschberg, 1 von Stölting operiert und behandelt.

Unter den Geheilten befinden sich 13 Frauen = 59,1% und 9 Männer = 40,9%. Vor dem 30. Jahre stehen 9 = 40,9% der Geheilten. Myopien > 10 D. sind darunter = 5, Myopien > 5 D. = 6, Myopien bis 5,0 D. = 3. Die 14 Myopen machen 63,6% der Geheilten aus. Trauma

Ophthalmosk. Befund	Anamnese	Behandlung	Verlauf
R. Um die Papille alte Aderhautveränderungen, oberhalb derselben durch normale A. H. getrennt, scharfe Grenzlinie und dann Pigmentierungen und Trübungen der Aderhaut, die auf alte Ablatio schliessen lassen.	—	Keine.	—
23. XII. 01. R. Amotio retin. wohl sicher älteren Datums, peripher nach unten aussen, relativ flach, durchsichtig, Gefässe etwas geschlängelt und sehr dunkel. Nach aussen von der Macula mehrere ältere Pigmentherde. 13. IX. 02. Von Amotio kaum noch etwas nachzuweisen. Im Bereich der früheren Ablösung einzelne streifige Pigmentveränderungen.	—	Rückenlage, Schwitzen etc.	Geheilt.
R. Netzhaut im wesentlichen anliegend, stellenweise diffuse Pigmentatrophie. L. Glaskörpertrübung.	1890 von Hirschberg operiert. Mehrfache Verbesserungen und Verschlechterungen. Jetzt allmählich gleichmässig.	—	—

wird beschuldigt in 3 Fällen = 13,6%. Heilung erfolgte durch Operation (Scleralpunktion und NaCl.-Injektionen bezw. galvanokaustische Punktion) in 4 Fällen = 18,2%.

Bei 38 Fällen traumatischer Ablösung 3 Heilungen = 7,9%, also nur ein geringes mehr, als bei den übrigen Ablösungen.

Bei 148 myopischen Ablösungen Heilung in 14 Fällen = 9,4%, also auffallenderweise etwas besser, als bei den traumatischen Ablösungen.

Bei 79 Fällen von Ablösung bei Myopie $>$ 10,0 D. 5 Heilungen = 6,3%. Bei 41 Fällen von Netzhautablösung bei Myopie $>$ 5 D. 6 Heilungen = 14,6%. Bei 28 Fällen von Netzhautablösung bei Myopie bis zu 5 D. 2 Heilungen = 7,1%.

Bei den 93 Fällen spontaner myopischer Ablösung ist erwähnt:

Scleral-Punktionen	in	6 Fällen,
Durchschneidung (Deutschmann)	„	14 „
ausserdem Kan.-Glask.-Einspritzung . .	„	3 „
Cauterisation der Sclera	„	2 „
Bei den 21 Fällen traumatischer Ablösung Durchschneidung (Deutschmann) . .		1 Falle.
Bei den 82 Fällen unbekannter Veranlassung:		
Durchschneidung (Deutschmann)	„	7 Fällen,
Punktion von Secondi (Durchschneidung der abgel. Retina von vorne und Punktion von hinten)	„	3 „
Cauterisation der Sclera (Dor)	„	9 „
In den übrigen Fällen keine operative Behandlung. Mithin bei 229 geheilten Fällen operative Behandlung	in	45 Fällen

$= 19{,}6\,\%$.

Um nach dem bisher Angeführten den Stand der Behandlung und die Aussichten, die man sich aus dieser versprechen darf, besprechen zu können, will ich kurz die Auffassungen über die Entstehung der Netzhautablösung anführen.

Im allgemeinen wird entweder ein Vordrängen der Netzhaut durch ein, zwischen Aderhaut und Netzhaut gebildetes Exsudat oder aber ein Abziehen der Netzhaut durch Zug von vorne her, der durch das Auftreten und Schrumpfen von Glaskörpersträngen erfolgen soll, angenommen. Erstere Theorie wurde besonders durch A. v. Gräfe vertreten, der namentlich für die Kurzsichtigkeit anführte, dass durch die Verlängerung der Augenachse eine Lockerung des Zusammenhangs zwischen Netzhaut und Aderhaut eintreten müsse. Später wurde durch H. v. Müller die

Theorie vertreten, dass die Netzhaut durch Zug von vornher, meist durch Glaskörperstränge, nach vorne und von der Aderhaut abgezogen würde.

Nach Leber-Nordenson ist anzunehmen, dass die Netzhautablösung durchweg, von einigen seltenen Ausnahmen abgesehen, nicht durch einen Erguss von der Aderhaut aus, sondern durch Zug von seiten des schrumpfenden Glaskörpers hervorgebracht wird. Der Glaskörper wird infolge einer chronischen Entzündung der Aderhaut verdichtet und nimmt, ohne seine Durchsichtigkeit zu verlieren, eine lockig-fibrilläre Beschaffenheit an, wobei er sich auf ein immer kleineres Volumen zusammenzieht. Der dadurch zwischen Glaskörper und Netzhaut freiwerdende Raum wird durch eine seröse Flüssigkeit ausgefüllt (Glaskörperablösung). Später wird durch Zug der, sich im Glaskörper gebildet habenden Stränge die Netzhaut abgelöst und eingerissen.

Nach Rählmanns Theorie sondert die Aderhaut ein stark eiweisshaltiges Exsudat ab und hebt die Netzhaut ab. Durch Diffusion durch die Netzhaut wird der Eiweissgehalt zwischen Exsudat und Glaskörper ausgeglichen, wobei mehr Flüssigkeit vom Glaskörper nach dem Exsudat diffundiert, als umgekehrt, da das Exsudat reicher an Eiweiss ist. Dadurch wird die Netzhautablösung vergrössert.

Die häufigste Veranlassung für die Netzhautablösung ist offenbar die Myopie, namentlich in ihren höheren Graden und ist hier wohl ohne weiteres verständlich, dass die Netzhaut bei der ihr zugemuteten ausserordentlichen Dehnung, die z. B. bei hochgradigster Myopie so bedeutend ist, dass die Netzhaut beinahe das Doppelte der Fläche der Netzhaut eines emmetropischen Auges einnimmt, zur Ablösung bezw. Zerreissung gebracht wird. Dass auch eine Schrumpfung bezw. Volums-Abnahme des Glaskörpers, hervorgebracht durch schlechte Ernährungsverhältnisse des Auges, zur Netzhautablösung wird führen können, wird apriori zugegeben werden müssen. — Bei Verletzungen wird durch die Gefässlähmung eine Exsudation aus den

Gefässen erfolgen, die die Netzhaut ablöst, ebenso können aber auch wohl durch die Verletzung bedingte entzündliche Zustände namentlich an der Uvea infolge Ernährungsstörung zur Ablösung führen. - Tumoren werden durch Druck auf die Gefässe Stauung und Transsudat der Chorioidea mit folgender Netzhautablösung verursachen. Bei Retinitis albuminurica dürfte die Netzhautablösung nichts anderes sein, als das Ödem, wie es auch an der Haut oder als Flüssigkeitserguss in den serösen Säcken auftritt.

Dass auch allgemeine Gefässerkrankungen (Arterio-Sklerose, Endarteriitis obliterans) namentlich auch solche mit sekundären Blutungen zur Ablösung werden führen können, wird nicht geleugnet werden können.

Dass Glaskörperverlust bei Operationen zur Bildung von Netzhautablösung führen kann, lehrt die Erfahrung immer mehr, so z. B. auch bei der Myopieoperation, wie auch in nicht seltenen Fällen das Auftreten von Strängen im Glaskörper nach Operationen oder Verletzungen mit nachfolgender Ablatio beobachtet ist.

In manchen Fällen scheint auch starke körperliche Anstrengung mit der daraus resultierenden Erhöhung des Blutdruckes namentlich bei kurzsichtigen oder auch bei anscheinend gesunden Augen Veranlassung zur Netzhautablösung geben zu können.

Anscheinend sind auch Augen mit angeborenen Fehlern (Kolobom der Iris, Linse, Aderhaut, Linsentrübung pp.) mehr zu Netzhautablösung disponiert.

Nach Fuchs[1]) tritt am Rande des Iris-Coloboma, wo die Netzhaut mit demselben verwachsen ist, Zerrung der Netzhaut mit Ablösung auf, ähnlich wie bei Verletzung der Sclera mit Anhaftung der Retina an dieselbe.

Unter den 200 Fällen von Netzhautablösung der Klinik finde ich einmal Aderhaut-Colobom und angeborene Linsentrübung, einmal Iris-, Linsen- und Aderhaut-Colobom, einmal

[1]) Lehrbuch der Augenheilkunde. 8. Aufl. No. 403.

Iris-Colobom, zweimal congenitale Linsentrübung erwähnt, ausserdem war zweimal bei Extraktion von Schichtstaar Netzhautablösung aufgetreten.

Die Behandlung der Netzhautablösung ist auch heutzutage noch eine wenig dankbare Aufgabe. Heilungen zählen auch heute noch zu den Seltenheiten.

Die nicht operative Behandlung, wie sie seit langer Zeit üblich ist, wird noch von einer grossen Zahl von Ophthalmologen angewandt. Sie besteht in mehrwöchentlicher Rückenlage, Schwitzkur, wozu sich hauptsächlich das Pilocarpin subkutan zu 0,01 bis 0,02 gr. eignet, Einreibung von Ung. einer., Anwendung des Heurteloups, Ableitung auf den Darm etc. In letzter Zeit haben sich bei Behandlung der Netzhautablösung subconjunctivale Einspritzungen von Kochsalzlösungen (1—30% ige, letztere nach Dor) eingeführt. Mellinger, Zehender, Lodato, Gotti u. a. rühmen dieselbe. Darier und Bourgeois nehmen statt Kochsalz Natron sulfuric. Senn[1]) rühmt dem Hydrargyr. oxycyanat. 1 : 5000,0 bei Netzhautablösung (wie auch bei myopischen Aderhautveränderungen) als subconjunctivale Einspritzung vorzügliche Erfolge nach.

Schon 1857 wurde die Retinalpunktion von v. Gräfe vorgeschlagen, später wurde von Sichel und v. Gräfe die Scleralpunktion empfohlen, später die Dauerdrainage (Golddraht von v. Wecker). Schöler[2]) empfahl mehrfache Scleralpunktion mit nachfolgender Bepinselung mit verschiedenen differenten Mitteln, in erster Linie mit Jodtinktur, um Verklebung zu erzielen. Er empfiehlt ferner subconjunctivale Sublimat-Injection und Anwendung des Paquelin. Der unverflüssigte Glaskörper sollte nicht berührt werden. Er verwirft die Deutschmannsche Methode mit Kaninchen-Glaskörpereinspritzung.

---

[1]) Archiv für Augenheilkunde. Bd. 43.
[2]) Klinische Monatshefte. 1896. No. 18.

Dor[1]) empfiehlt absolute Bettruhe, wöchentlich Heurteloup an beiden Schläfen, zwischendurch wird in den ersten Wochen zweimal, später einmal eine glühend gemachte Guersantsche Nadel auf die Sclera an Stelle der Netzhautablösung 3—4 mal aufgedrückt. Einmal wöchentlich wird eine subconjunctivale oder, bei tiefem Sitz der Ablösung, eine subtenonische Einspritzung von ungefähr $^1/_3$ Pravazschen Spritze einer sterilen 20—30%igen Na Cl.-Lösung gemacht.

Secondi[2]) beschreibt sein Verfahren, Hydrodiktiotomie genannt, das seit 1878 ausgeführt wird, folgendermassen: Zweischneidige Nadel mindestens 8 mm hinter dem Limbus gegenüber der Netzhautablösung eingestochen und diese mehrfach durchschnitten, auch möglichst Glaskörperstränge durchtrennt, dann mit linearem Staarmesser Ablatio von hinten punktiert. (Es entspricht dies ungefähr der 1857 von v. Gräfe empfohlenen und jetzt wohl allseitig aufgegebenen Methode). Nach Hebung des Druckes an anderer Stelle Sublimatlösung 1/2000.0 mit Cocain in den subtenonischen Raum eingespritzt.

Deutschmann[3]) beschreibt seine Methode so:

Ein zweischneidiges Linearmesser wird so peripher als möglich unter Verschiebung der Bindehaut tangential — meist von aussen unten, da sich die meisten Ablösungen hier befinden — durch Sclera, Chorioidea und Retina in den Glaskörperraum gestochen und so durch denselben durchgeführt, dass die Spitze gegenüber durch Retina, Chorioidea und Sclera dringt, jedoch so, dass man die Spitze des Messers nur eben sieht oder fühlt. Man sieht die Spitze des Messers nur selten, man sieht aber, sobald das Messer gegenüber der Sclera durchstossen hat, wie die subretinale Flüssigkeit die Bindehaut leicht blasig vorwölbt. Beim Zurückziehen des Messers lässt man

[1]) Kongress zu Utrecht. Bd. 2. Ergänzungsheft 99.
[2]) Annal. di Othalm. XXV. No. 352.
[3]) Beitr. zur Augenheilkunde. Bd. 4. Heft 40. No. 1.

dasselbe, mit nach aufwärtsgestellter Schneide, einen flachen Bogen beschreiben. Untenstehendes Schema erklärt die Messerführung. Die Retina soll event. viermal von der Messerspitze getroffen werden.

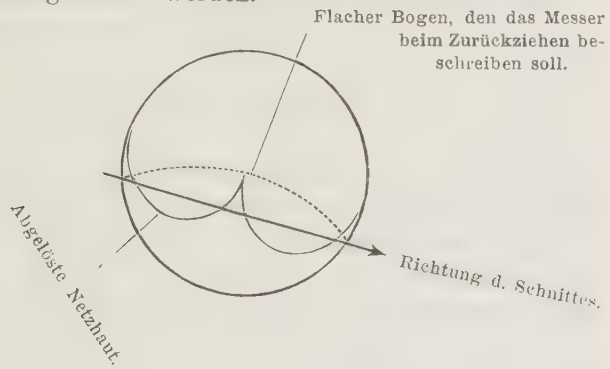

Die nach der früheren D.schen Methode gemachten schneidenden Bewegungen nach beiden Seiten hin beim Rückziehen des Messers werden nicht mehr gemacht. Dieselben hatten den Zweck, die Glaskörperstränge zu durchtrennen. Dies ist nach Deutschmann in der grössten Zahl der Fälle nicht nötig, auch wird selbst in solchen Fällen, wo Stränge da sind, der Zweck auch durch das jetzige Verfahren in hinreichender Weise angestrebt.

Die Einspritzung des Kaninchen-Glaskörpers erfolgt vermittelst Messer-Kanüle. Das durchbohrte Messer wird an die mit dem Kaninchen-Glaskörper gefüllte Spritze befestigt und die Einspritzung direkt nach dem Einstich gemacht. Dieselbe hat den Zweck, eine Entzündung und dadurch Verklebung anzuregen. Der Kaninchen-Glaskörper wird mit $^1/_3$ oder $^1/_2$ Na Cl.-Lösung verdünnt. Der Glaskörper wirkt weniger phlogistisch, wenn er gestanden hat oder wenn er von einem jungen Kaninchen genommen ist. Kaninchen-Glaskörper-Einspritzung wird erst angewandt, wenn andere Methoden versagt haben.

Vielleicht wird das Auftreten von Linsentrübung dadurch beschleunigt. In einem Falle trat Glaucom auf; der Patient hatte sich der weiteren Behandlung entzogen.

Auch Perforation sowie auch einfache Cauterisation mit dem Paquelin wurde gemacht.

Die Kaninchen-Glaskörper-Einspritzung soll in den praeretinalen Raum kommen, doch ist es kein Unglück, wenn dieselbe auch einmal hinter die abgelöste Netzhaut kommt.

Dies ist die Deutschmannsche Schilderung seines Verfahrens.

Es wird wohl einleuchten, dass die Ausführung der Operation, wie sie Deutschmann beschreibt, sich nur in selteneren Fällen wird exakt so durchführen lassen, wie dies D. angibt. Mit einer einfachen Scleralpunktion die Stelle der Ablösung zu treffen, bietet ja bei genügender Lokalisation des Prozesses keine Schwierigkeiten. Anders verhält es sich aber, wenn eine Gegenpunktion im Bereiche der Ablösung gemacht werden soll. Wenn die Ablösung nicht ziemlich gross ist, wird das Messer nicht selten an einer nicht abgelösten Stelle zur Gegenpunktion kommen können. Auch wird oft der beabsichtigte Erfolg, mehrfache Durchschneidung der Netzhaut nicht eintreten, wenn die Netzhaut buckelförmig vorgebuchtet ist. Kurzum es lässt sich jedenfalls die Operation nicht in allen Fällen nach der Deutschmannschen Schilderung ausführen. Ob bei der Zurückziehung des Messers, wenn es mit nach oben gerichteter Schneide einen flachen Bogen beschreibt, Glaskörperstränge durchschnitten werden, wo solche vorhanden sind, ist auch fraglich. Es scheint demnach, als wenn die von Deutschmann veröffentlichten Erfolge in der Hauptsache durch das mehrfache Ablassen der subretinalen Flüssigkeit zu erklären wären.

Die Behandlung in der Klinik war in den letzten Jahren nach Auswahl teils eine operative, teils die alte mit Rückenlage, Schwitzkur etc.

In der letzten Zeit wurden bei allen nicht ganz aussichtslosen Fällen Scleralpunktionen mit nachfolgender subconjunctivaler Kochsalzinjektion gemacht. Der Erfolg war in manchen Fällen zunächst ein guter, sodass sich oft

kurz nach der Punktion die Netzhaut ganz oder zu einem kleineren oder grösseren Teil angelegt zeigte. Üble Folgen wurden kaum beobachtet, doch trat gerade bei den letzten Fällen einmal ein starker Haemophthalmus internus auf.

Die Operation wird folgendermassen ausgeführt. Nach Ausspülen des Conjunctivalsackes mit Hydrargyr. cyanat. 1/2000,0 und Cocainisierung wird der Bulbus möglichst peripher mit der Pinzette gefasst und ein schmales v. Gräfesches Staarmesser oder ein Knappsches Discisionsmesserchen unter Verschiebung der Conjunctiva an Stelle der Ablösung eingestochen — mit letzterem Instrument in der Regel mehrfach nebeneinander. Eine Perforation der abgelösten Retina ist nicht beabsichtigt und wurde auch nicht festgestellt. Gleich nach der Punktion tritt in fast allen Fällen subretinale Flüssigkeit unter die Conjunctiva und hebt dieselbe in einer Blase ab. Direkt nach Vornahme der kleinen Operation wird bis zu $^1/_2$ Pravazsche Spritze 3—5%iger Kochsalzlösung vor die Punktionsstelle subconjunctival injiziert. — Die durch die Operation nicht selten erzielte Anlegung hielt gelegentlich mehrere Wochen an, doch trat in fast allen Fällen entweder während der Behandlung oder auch nach Entlassung aus der Klinik bald wieder ein Rückfall auf. Die Patienten sind durchgängig nicht in der Lage, wenn das andere Auge gut ist, monatelang in der Klinik zu verbleiben.

Der ophthalmoskopische Befund.

Das Hauptinteresse beansprucht der Befund bei stattgehabter Anlegung der Netzhaut. Leber schildert (Gräfe-Sämisch Bd. V No. 693) den Befund bei 2 Heilungen von Ablatio. Nachdem in dem einen Fall bei der 33jährigen myopischen Patientin vor 5 Jahren Chorioiditis, Netzhautablösung nach unten mit Defekt der oberen Gesichtsfeldhälfte gefunden worden war nebst Cataracta polar. post, schien sich späterhin die Linse getrübt zu haben und es wurde anderswo die Cataract extrahiert. Etwa 1 Jahr

später fand man flottierende Glaskörpertrübungen, die Netzhaut überall anliegend, aber ausgedehnte helle Züge entfärbten Pigmentepithels mit schwarzen Pigmentflecken, die nach Art ihrer Verbreitung auf eine regressive Netzhautablösung bezogen wurden, was die früher gemachte Notiz bestätigte. In dem anderen Fall, ein hochgradig myopischer Patient, fand sich eine G. F. Beschränkung nach oben innen mit schräg verlaufender Trennungslinie und in dem entsprechenden Bezirk des A. H. Entfärbung des Pigmentepithels, die durch einen pigmenthaltigen Saum von dem normalgebliebenen A. H. abgegrenzt war.

Von den in dem Schölerschen Jahresbericht von 1879 von Uhthoff veröffentlichten 4 Fällen spontan angelegter Amotio, zeigte der eine folgenden ophth. Befund:

1. L. A. Von der Papille ziehen sich sowohl nach oben als nach obenaussen, sodass sie ungefähr das obere Drittel der Chorioidea und Retina zwischen sich lassen, je ein breiter atropischer Chorioidealstreifen, welche in einem leichten Bogen mit der Konvexität nach oben verlaufen. Diese beiden Streifen bilden ganz scharfe Grenzlinien, welche in der grössten Ausdehnung eine intensive Pigmentierung aufweisen und sich von der Papille bis zum Äquator deutlich verfolgen lassen. Die 3 übrigen Fälle boten einen ähnlichen Befund.

Müglich (l. c.) beschreibt 3 weitere Fälle angelegter Netzhautablösung aus der Schölerschen Klinik, die Uhthoff beobachtete.

1. Fall. 20jähr. Fr. R. erblindet, L. seit 5 Jahren schwachsichtig. Ophth. Myopie $^1/_3$, Staphyloma post. Von der Papille ausgehend, setzt sich eine kontinuierliche Linie einmal aussen oben, zweitens nach innen unten in die Peripherie des A. H. fort und ist bis zum Äquator sichtbar. Diese zusammenhängende Linie, welche bald mehr, bald weniger, im ganzen aber nur schwach pigmentiert ist, bildet die deutliche Grenze zwischen 2 deutlich differenten Territorien des A. H., der nach innen gelegene Teil hat ein völlig normales Aussehen, der nach aussen gelegene

Teil der Netzhaut ist leicht getrübt und deutlich grau verfärbt, das Chorioideal-Stroma ist hier nicht so deutlich zu erkennen. Retina liegt überall fest an.

2. Fall. 38jähr. Mann. M. $^1/_3$, Staphyl. postic. L. A. Nach aussen von der Papille und auch von der Macula ist eine kontinuierliche, scharf markierte Grenzlinie sichtbar, die von innen oben nach aussen unten verläuft und den Fundus in einen gesunden äusseren-oberen (ca. $^1/_3$) und einen stark pathologisch veränderten inneren-unteren (ca. $^2/_3$) Abschnitt teilt. In dem letzteren gräuliche Verfärbung und Trübung der überall anliegenden Netzhaut, ausserdem sehr ausgedehnt atrophische Aderhautveränderungen (Pigmentherde, völliger Schwund des Aderhautgewebes, obliterierte Aderhautvenen).

3. Fall. Ophth. Bild ganz analog, nach innen unten und nach oben scharf markierte Grenzlinien in Form von ziemlich breiten weissen Streifen, zeitweise von Pigmentsäumen umgrenzt. In den krankhaft-veränderten Partien ausser Trübung der Netzhaut, Zeichen der Aderhautatrophie, sowie auch von Pigmentierung der Netzhaut.

Auch in den übrigen, von Müglich angeführten Fällen ist der ophth. Befund ähnlich.

Diese Erscheinungen von Streifenbildung in der Netzhaut (Netzhautstränge nach Jäger, Chorio-Retinitis striata nach Caspar) sind der Gegenstand mehrfacher Publikationen. Jäger erwähnt in seinem Altlas nichts von vorausgegangener Netzhautablösung bei Beschreibung der Netzhautstränge. Casper (Festschrift zu Helmholtz' 70. Geburtstage) wusste dem Befund in einem Falle von Chorioretinitis striata keine Deutung zu geben. Rätselhaft erschien ihm (Arch. f. Augenheilkunde, Bd. 30, No. 122) der so sehr ins Auge fallende langgestreckte Verlauf der meisten Streifen, der weder zur Netzhaut- noch zur Aderhautanatomie passen wollte. Obgleich das andere Auge an Netzhautablösung litt, wollte es ihm nicht recht glaublich erscheinen, dass es sich um das Endstadium einer, spontan zur Heilung

gelangten Netzhautablösung handele. — Leber (Gräfe-Sämisch, Bd. V, No. 693) weist darauf hin, dass Liebreich (Gräfes Arch. V, No. 251) erwähnt, dass beim Anlegen der abgelösten Netzhaut die Gerinnsel in der subretinalen Flüssigkeit als bläulich-weisse Streifen zwischen Aderhaut und Netzhaut liegen bleiben. Leber vermutet, dass diese Erscheinung identisch sei mit den von Jäger beschriebenen Netzhautsträngen.

Caspar beobachtete die Entstehung dieser Streifen bei Netzhautablösung mit dem Augenspiegel. Der ophth. Befund der 3 von Caspar beschriebenen Fälle sei abgekürzt angeführt.

1. Fall. 51jähr. myop. Frau. Ophth. Ablatio bläulich verfärbt oben. Oberhalb der Macula, die in der Ablösung drin liegt, bläulich-weisser, schillernder, gerader Streifen, schräg nach aussen oben ziehend, unter der Netzhaut hervorschimmernd. Übergang der Ablatio in die anliegende Netzhaut allmählich. Nach 15 Tagen Ablösung nur noch ganz flach, nähert sich der Papille nur auf 3 P. D., von hier aus nimmt sie den oberen inneren und annähernd $^2/_5$ des oberen äusseren Quadranten ein, durch die Farbe nur wenig von der anliegenden Netzhaut zu unterscheiden. In dem früher abgelöst gewesenen Teil, nasalwärts von der Papille, eine Menge dunkelpigmentierter, breiter, kurzer Streifen ohne sonderlich scharfe Abgrenzung, alle ungefähr horizontal laufend. Nach oben und innen verschwinden sie unter der weniger durchsichtigen abgelösten Netzhaut. Einige wenige, deutlicher begrenzte Pigmentstreifen von verästelter Gestalt in der Gegend nach aussen und oberhalb der Macula. Zwischen diesen letzteren 3 lange, scharf begrenzte, leuchtend weisse Streifen, zum Teil verzweigt und mit Pigment eingefasst, annähernd strahlenförmig auf die Papille zulaufend. Die Streifen liegen im Niveau der Netzhaut.

2. Fall. 35jähr. Mann. Verletzung des L. A. bei Gas-Explosion. Cataract-cortical post. Von der leicht atrophischen Papille gehen zwei kometenschweifartige hell-

gelbe, von Pigment eingefasste und mit solchem bedeckte Streifen nach oben und unten. Der erste am temporalen Papillenrand beginnend, geht in leichtem Bogen nach oben; unten $^2/_3$ P. D. breit, wird er nach oben breiter, immer reichlichere knollige Pigmentmassen überlagern ihn, peripher verschwindet er als breite Ansammlung dunkler Pigmentschollen. Der andere Streifen beginnt am nasalen Rand der Papille und geht, etwas stärker gekrümmt, zunächst nach innen unten, dann nach unten, und dann nach unten aussen. Auf diesem Wege geht er nach und nach dieselben Veränderungen ein, wie der obere Streifen. Durch diese 2 Streifen wird der Fundus in 2 seitliche, annähernd gleichgrosse Compartimente, 1 nasales und 1 temporales geteilt. Im temporalen seichte Ablösung mit blauweissen Bändern nur bis zur Horizontalen, Ablösung nach oben hin unmerklich in anliegende Retina übergehend.

Die Praunschen Fälle aus der Fuchsschen Klinik (Beitrag zur Augenheilkunde, Heft 12, No. 108) sind weiter oben schon ausführlich beschrieben, desgleichen der von Natanson beschriebene Fall, in dem ebenfalls Streifenbildung in der Netzhaut beobachtet wurde.

Die abgelöste Netzhaut kann bei ihrer Wiederanlegung mannigfache ophthalmoskopische Bilder geben, die hauptsächlich durch die Länge des Bestehens der Ablösung bedingt sein werden. Je früher sich die Netzhaut wieder anlegt, desto weniger ausgesprochene Veränderungen werden am A. H. zurückbleiben. Auch wird die Funktion der wiederangelegten Netzhaut um so eher ungestört sein, je weniger ophthalmoskopische Veränderungen zurückbleiben bezw. je früher dieselbe wieder zur Anlegung kam. Für den günstigsten Fall ist eine völlige Wiederherstellung in bezug auf Sehschärfe, wie auch auf den ophthalmoskopischen Befund möglich, doch wird auch in Fällen normalen ophthalmoskopischen Befunds die Retina durchschnittlich

in ihrer Funktion wenigstens etwas geschädigt sein, was sich dann bei der Untersuchung des G. F. bei herabgesetzter Beleuchtung, durch einen der abgelöst gewesenen Netzhautpartie entsprechenden Defekt dokumentieren wird.

In anderen, in bezug auf den ophthalmoskopischen Befund weniger ideal ausgehenden Fällen wird man bei oberflächlicher Betrachtung zuerst kaum etwas Auffallendes am A. H. entdecken. Erst beim Vergleich der abgelöst gewesenen Partie mit der nicht abgelöst gewesenen, fällt eine leichte Trübung der Retina auf, welche nicht mehr die normale Durchsichtigkeit besitzt und deshalb die Zeichnung des A. H. nicht mehr so deutlich erkennen lässt. Veränderungen in der Verteilung des Pigments können dabei fehlen, wie auch die in vielen Fällen den normalen A. H. von den abgelöst gewesenen trennenden Bänder (Netzhautstreifen) in allerdings nur seltenen Fällen vermisst werden können. Der gewöhnlichere Befund ist der, dass der A. H. durch bandartige Streifen, aus Aderhaut-Atrophie, Pigmentverschiebung und Pigmenthäufung hervorgegangen, in 2 ungleiche Teile geteilt wird, von denen der eine, nicht abgelöst gewesene, normal ist, während der abgelöst gewesene Teil mehr oder weniger ausgesprochene Pigmentverschiebungen in der Art zeigt, dass dasselbe (an den abgelöst gewesenen Partien) teilweise rarefiziert, teilweise aber gehäuft erscheint. Stellenweise tritt dann die Zeichnung der Aderhautgefässe deutlicher zu Tage. Die Pigmenthäufung kann Bilder erzeugen, die mit denjenigen der Retinitis pigmentosa eine unleugbare Ähnlichkeit haben. Durch Beteiligung der Aderhaut können, wenn auch selten, atrophische Stellen in derselben auftreten. Eine besondere Beachtung haben die Netzhautstreifen gefunden, die als Rückbleibsel des Exsudates unter der Retina, das sich zu Schwarten organisiert, aufzufassen sind. In seltenen Fällen können die Streifen auch als steife Falten über den sonstigen A. H. etwas prominieren. Nicht zu verwechseln ist der Befund mit der Retinitis proliferans, in der Bindegewebsstreifen innerhalb des Glaskörpers sich

bilden, was bei Ablösung nicht vorkommt. Ebenso sind die von Holden, Walser, Pretori und Dunn[1]) beschriebenen Fälle von Streifenbildung in der Netzhaut, über deren Entstehungsweise eine acceptable Erklärung noch nicht vorliegt, durchaus verschieden. Diese Streifen, von gräulicher bis graubrauner Farbe, die nicht selten von helleren Streifen eingefasst sind, ziehen meist in radiärer Richtung von der Papille peripherwärts, treten gewöhnlich auf beiden Augen gleichzeitig auf und lassen die Sehschärfe meist ziemlich intakt.

Es bildet demnach die angelegte Netzhautablösung ein durch den ophthalmoskopischen Befund wohl charakterisiertes Bild dar, das in der grossen Mehrzahl der Fälle genügt, die Diagnose zu stellen. In einer Anzahl von Fällen wird die Diagnose durch die charakteristische Einschränkung des G. F. namentlich bei herabgesetzter Beleuchtung, die der abgelöst gewesenen Netzhautpartie entspricht, gesichert werden. Zur weiteren Sicherung der Diagnose dient noch der Umstand, dass meist hochgradige Myopie vorliegt und in durchaus nicht seltenen Fällen das andere Auge an frischer Netzhautablösung oder an Cataracta complicata leidet.

Ich gehe jetzt zur Besprechung von 293 Fällen von Netzhautablösung über, um dieselben namentlich statistisch zu verwerten.

I. Universitäts-Augenklinik zu Breslau.

In der Zeit vom 1. April 1896 bis 1. April 1903 kamen 160 spontane, 33 durch Trauma und 7 durch Tumoren bedingte Netzhautablösungen vor. Von den 160 spontanen Ablösungen hatten 93 Myopie.

II. Privat-Patienten Prof. Uhthoff.

Unter den Privat-Patienten fand ich 79 spontane (davon hatten 55 Myopie), 5 durch Trauma und 9 durch Tumoren bedingte Netzhautablösungen.

[1]) Görlitz, Klein. Monatsblätter für Augenheilkunde. XXXV. No. 361.

Im ganzen handelte es sich also um 239 spontane Netzhautablösungen (25 doppelseitige), darunter 148 Myopien (10 doppelseitig), 38 Netzhautablösungen durch Trauma (1 doppelseitig), 16 durch Tumoren bedingte.

Diese Fälle kamen vor in der Zeit vom 1. April 1896 bis 1. April 1903.

Um die Frage des Einflusses der Kurzsichtigkeit auf das Auftreten von Netzhautablösungen erörtern zu können, habe ich sämtliche Fälle von Kurzsichtigkeit ausgezogen, die in der Zeit, in der die 206 Fälle von Netzhautablösung in der Klinik vorkamen, gefunden wurden. In dieser Zeit (1. April 1896 bis 1. April 1903) wurden 34 185 Augenkranke behandelt, bei denen 200 Netzhautablösungen vorkamen. Es kamen demnach auf 1000 Augenkranke 5,85 Netzhautablösungen. Gros (Giessener Klinik) fand 4,6, Horstmann 3—4, Laggai (Tübinger Klinik) 3,4, Galezowski 5,2, Gatter (Budapest) nur 1,5 Ablösungen auf 1000 Augenkranke.

Unter den genannten 34 185 Augenkranken waren 2 783 Kurzsichtige = 8,06% der Augenkranken.

Unter diesen bestand

Myopie I. Grades (bis 5 D.)

bei 1 509 Augenkranken = 4,4% der Augenkranken.

Myopie II. Grades (über 5 bis 10 D.)

bei 700 Augenkranken = 2,0% der Augenkranken.

Myopie III. Grades (über 10 D.)

bei 574 Augenkranken = 1,6% der Augenkranken.

Fröhlich fand, dass 1,5% der Kranken eine M. > 10 D. hatten, Kampherstein (Rostocker Klinik) fand ebenfalls 1,6%. Unter diesen trat bei 93 spontane Ablösung der Netzhaut auf, also bei 3,34% der Kurzsichtigen.

Bei Myopie I. Grades (1 509)

traten 18 Ablösungen auf = 1,19% der Myopie I.

Bei Myopie II. Grades (700)

traten 20 Ablösungen auf = 2,857% der Myopie II.

Bei Myopie III. Grades (574)

traten 55 Ablösungen auf = 9,58% der Myopie III.

Bei Myopie I traten 19,3, bei Myopie II 21,5 und bei Myopie III 59,2 % der spontanen myopischen Ablösungen auf. Ich verweise hier auf die angefügte Tabelle (S. 44, 45.)

v. Hippel (Arch. f. Ophth. Bd. 49 S. 388) fand unter 69 300 Augenkranken der Klinik zu Halle 1 052 mal Myopie $>$ 10 D. = 1,52 % (gegen 1,6 % der vorliegenden Statistik). Diese 1 052 Patienten hatten 1 747 myopische Augen, an denen Ablösung 117 mal spontan auftrat = 6,7 % der Augen. Wird das Verhältnis nicht auf die Augen, sondern nur auf die Zahl der Kranken berechnet, wie ich dies vorgezogen habe, so ergibt sich, dass die 1 052 hochgradig Kurzsichtigen 106 mal Netzhautablösung (davon 11 mal doppelseitig) hatten = 10,0 % (gegen 9,58 % der vorliegenden Statistik). Es ergibt sich also ein ganz einheitliches Resultat der beiderseitigen Zusammenstellungen.

Mooren[1]) fand bei 10 725 Myopien 1 284 mal Ablösung (davon 11 mal doppelseitig). Demnach kam bei 100 Kurzsichtigen 12 mal Ablösung vor, ein Prozentsatz, der von dem, von v. Hippel und mir gefundenen sehr erheblich abweicht und beinahe das 8 fache desselben beträgt.

Nimmt man auch noch etwa die Hälfte der von Mooren angeführten spontanen Ablösungen bei unbekanntem Brechzustand (766 Fälle), sowie einen grösseren Teil der 332 Fälle von Cataracta complicata für Myopie in Anspruch, so müsste man einen ganz enormen Prozentsatz annehmen. Auch Otto[2]) findet diesen auffallend hoch. Die Zahlen, die Otto angibt, kann ich leider nicht direkt zum Vergleich benutzen, da derselbe nur die Zahlen der kurzsichtigen Augen ohne die Zahl der Patienten nennt. Seine Zahlen ergeben, auf Augen berechnet, wegen des doppelseitigen Vorkommens von Ablösung und des einseitigen Vorkommens von Kurzsichtigkeit etwas mehr als die Hälfte der auf Patienten berechneten Zahlen. Otto findet (auf Augen be-

[1]) Die medizinische und operative Behandlung kurzsichtiger Störungen. Wiesbaden 1897.

[1]) Beobachtungen über hochgradige Kurzsichtigkeit. Leipzig 1897.

I. Klinik, spontane Ablösung

	I. Decennium	II. Decennium	III. Decennium
Myopie III (über 10 D.)	1	9	8
Myopie II (5—10 D.)	1	2	2
Myopie I (0—5 D)	1	2	4
	3	13	14
	32,26%		

II. Privatpatienten Prof. Uhthoff.

Myopie III	1	1	2
Myopie II	—	1	3
Myopie I	—	—	—
	1	2	5
	14.55%		

Klinik und Privatpatienten

		27,8%	
Myopie III	2	10	10
Myopie II	1	3	5
Myopie I	1	2	4
	4	15	19
	25,7%		

M.	W.	R.	L.	I.	II.	III.	IV.	V.	VI.	VII.
					Spontane Netzhautablösungen					
58,1%	41,9	56,8	43,2	2,9	10,0	13,8	22,2	19,0	22,2	7,5
139	100	150	114	7	24	33	53	45	53	19
81	67	85	73	4	15	19	38	29	29	10
54,7%	45,3	57,4	42,6	2,7	10,1	12,8	25,7	19,6	19,6	6,8
					Netzhautablösungen durch Trauma					
28	10	21	18	3	15	8	3	5	2	1
					Netzhautablösungen durch Tumor					
7	9	10	6	—	2	2	5	5	2	—

der Netzhaut bei Myopie.

IV. Decennium	V. Decennium	VI. Decennium	VII. Decennium	VIII. Decennium	Summa
17	11	6	2	1	55 = 59,2%
5	—	6	2	2	20 = 21,5%
3	2	6	—	—	18 = 19,3%
25	13	18	4	3	93 = 100%
		67,14%			

spontane Ablösung der Netzhaut bei Myopie.

2	8	7	2	1	24 = 43,6%
6	6	2	3	—	21 = 38,2%
5	3	2	—	—	10 = 18,2%
13	17	11	5	1	55 = 100%
		85,45%			

Prof. Uhthoff, zusammen.

		72,2%			
19	19	13	4	2	79 = 53,4%
11	6	8	5	2	41 = 27,7%
8	5	8	—	—	28 = 18,9%
38	30	29	9	4	148 = 100%
		74,3%			

VIII.	Myopie I.	Myopie II.	Myopie III.	H.	E.	Fälle	
(Klinik und Prof. Uhthoff).							
2,1	11,7	17,1	33,0	10,5	8,4	239	25 doppelseitig.
5	28	41	79	25	20	—	
3	—	—	—	—	—	148	Myopien, 10 doppelseitig.
2,0	—	—	—	—	—	61,5%	der spontanen Ablösungen.
(Klinik und Prof. Uhthoff).							
1	2	1	5	5	8	38	1 doppelseitig.
(Klinik und Prof. Uhthoff).							
—	4	—	1	2	3	16	

rechnet) spontane Ablösung in 0,52% aller Fälle, von Kurzsichtigkeit > 10 D. in 4,62%. Das gäbe, für Patienten umgerechnet (mit 1,75 vervielfacht) etwa 0,9 bezw. 8,0%.

Hertel[1]) fand bei 0,96% der kurzsichtigen Netzhautablösung, Proskauer bei 0,71%, Schleich bei 2,3%.

Bei den Privat-Patienten von Prof. Uhthoff traten bei gleichzeitiger Myopie 55 spontane Netzhautablösungen auf. Das Verhältnis der Zahl der Netzhautablösungen zu derjenigen der während der Berichtszeit vorgekommenen Myopiefälle ist hier nicht berücksichtigt. Die Ablösungen verteilen sich auf Myopie I mit 10, Myopie II mit 21 und Myopie III mit 24 Fällen. Demnach verteilen sich die spontanen Netzhautablösungen auf Myopie I mit 18,2%, auf Myopie II mit 38,2% und auf Myopie III mit 43,6%. Sämtliche Fälle von spontaner Ablösung bei Myopie ergeben 61,9% der spontanen Ablösungen überhaupt, daran ist Myopie I mit 11,7, Myopie II mit 17,1 und Myopie III mit 33,0% beteiligt. Wenn man die Hälfte der (46) Fälle mit unbekanntem Brechzustand der Kurzsichtigkeit zurechnet, was eher zu wenig als zu viel sein wird, so ergäbe sich für die spontanen Netzhautablösungen folgendes Verhältnis:

Kurzsichtigkeit	70,7%.
Weitsichtigkeit.	11,0%.
Normalsichtigkeit.	8,4% und
unbekannte Brechung	9,7%.

Die Kurzsichtigkeit dürfte bei dem Auftreten von Netzhautablösung noch mehr beteiligt sein, wenn man die Fälle von Cataracta complicata mit in Betracht zieht, die sehr häufig auf Myopie und Netzhautablösung beruhen.

Walter[2]) fand bei sämtlichen Formen der Netzhautablösung, Trauma eingeschlossen, 48% Myopie. Schaltet man die traumatischen Ablösungen aus, so erhöht sich die Zahl auf 57,4%.

[1]) Über Myopie. Leipzig 1903.

[2]) Klin. Studien über Netzhautablösungen. Dissertat. Zürich 1884.

Nordenson[1]) fand 50% Myopen.

Horstmann[2]) fand in 92 Fällen, in denen der Brechzustand bestimmt war, 91,3% Myopen; 6,5% Emmetropen und 2,2% Hyperopen. Unsere Statistik würde, bei Ausschaltung der nicht bestimmten Brechzustände für Kurzsichtigkeit 76,7%, für Weitsichtigkeit 12,9% und für Normalsichtigkeit 10,4% ergeben.

Poncet[3]) fand nur 37% Kurzsichtigkeit.

Stedman Bull 57,8%,
Galezowski 79,2%,
Hertel[4]) . . . . . 69,6%.

Beteiligung der Geschlechter.

Bei den spontanen Netzhautablösungen der Klinik waren 61,2% Männer, 38,8% Frauen, bei denen der Privat-Patienten von Prof. Uhthoff 51,9% Männer und 48,1% Frauen. Die beiden Kategorien zusammen ergeben 58,1% Männer und 41,9% Frauen. Unter den Netzhautablösungen insgesamt — Trauma und Tumor eingeschlossen — waren 59,4% Männer und 40,6% Frauen. Es kommt demnach beim männlichen Geschlecht im allgemeinen entschieden öfter Netzhautablösung vor, als bei dem weiblichen, wie dies bisher auch die Statistik allgemein ergeben hat.

Nordenson fand 72,6% Männer, 27,4% Frauen, Horstmann 55,6% Männer, 44,4% Frauen, Poncet 62% Männer, 38% Frauen, Stedman-Bull 60,5% Männer, 39,5% Frauen, Gros[5]) 68,8% Männer, 31,2% Frauen, Galezowski 57% Männer, 43% Frauen.

Bei den spontanen Netzhautablösungen mit gleichzeitiger Kurzsichtigkeit (Klinik) waren die Männer mit 57%, die Frauen mit 43% beteiligt, bei den desgl. (Privat-Patienten

[1]) Leber-Nordenson, Netzhautablösung. Wiesbaden 1887.

[2]) Verlauf der spontanen Netzhautablösung. Archiv für Augenheilkunde. Bd. 36.

[3]) Nach Laggai Dissertation. Tübingen 1900.

[4]) l. c.

[5]) 170 Fälle von Netzhautablösung. Dissertation, Giessen 1903.

Prof. Uhthoff) die Männer mit 50,9 die Frauen mit 49,1%. Beide Kategorien zusammen ergeben 54,7% für Männer und 45,3% für Frauen.

Nach unserer Statistik sind demnach die Männer bei sämtlichen Ablösungen, Tumor und Trauma eingeschlossen, am meisten beteiligt — mit 59,4% — infolge der stärkeren Beteiligung der Männer an den traumatischen Ablösungen, dann kommen dieselben mit 58,1%, bei den spontanen Ablösungen aller Brechzustände, dann mit 54,7% bei den spontanen Ablösungen mit Kurzsichtigkeit. Der Unterschied bei diesen beiden letzteren Gattungen — spontane Ablösung mit allen Brechzuständen und desgl. mit Kurzsichtigkeit — erklärt sich in der Weise, dass die Männer weniger oft an myopischer spontaner Ablösung leiden, als die Frauen, was auch Hertel[1]) fand. Er gibt an, dass die Männer mit 0,8%, die Frauen mit 1,5% an der myopischen Ablösung beteiligt sind.

Wie bisher die Statistik ergeben, so ging auch aus dem mir vorliegenden Material hervor, dass das rechte Auge, und zwar bei allen Gattungen, öfter von Netzhautablösung befallen wird, als das linke. Dieselbe betraf bei allen Ablösungen insgesamt das rechte Auge in 56,7%, das linke Auge in 43,3%, bei den spontanen Ablösungen aller Brechzustände das rechte in 56,8%, das linke in 43,2%, bei spontanen Ablösungen mit Kurzsichtigkeit das rechte Auge in 57,7%, das linke Auge in 42,6%. Es sind also erhebliche Unterschiede in den einzelnen Gattungen nicht zu vermerken.

Gros[2]) fand 52,4% der Ablösungen aller Gattungen auf dem rechten, 47,6% auf dem linken Auge.

Was das zeitliche Auftreten der Netzhautablösung anbelangt, so ergibt sich folgendes:

Die beiden Klassen — Privat-Patienten von Prof. Uhthoff und Klinik zusammen — ergeben den Höhepunkt der Ablösung im IV. Dec. mit 25,7%.

[1]) l. c. — [2]) l. c.

Bis zum 30. Jahre treten 25,6% und nach dem 30. Jahre 74,4% der Ablösungen auf. Nimmt man das Resultat der Privat-Patienten Uhthoffs und der Klinik zusammen, so treten von den spontanen Netzhautablösungen bei Myopie III (über 10 D.) 27,8% bis zum 30. Jahre auf, 79,2% nach demselben. Ich werde hierauf bei der Besprechung der Myopie-Operation zurückkommen.

Die Netzhautablösungen durch Trauma entstanden zum grössten Teil im II. Dec., zum kleineren im III. und der Rest verteilt sich ziemlich gleichmässig auf die übrigen Decennien. Es waren im ganzen 38 Fälle, 28 bei Männern und 10 bei Frauen, sie betrafen 21mal das rechte, 18mal das linke Auge, 1mal war die Ablösung doppelseitig, d. h. nachdem das eine Auge durch Netzhautablösung ohne bestimmte Veranlassung zu Grunde gegangen, trat durch Trauma Ablösung auf dem anderen Auge ein. 8mal bestand gleichzeitig Myopie (2 I., 1 II. und 5 III. Grades). Durch Tumor wurde 16mal Netzhautablösung veranlasst, es waren 7 Männer, 9 Frauen, 10mal war das rechte Auge, 6mal das linke betroffen. Je 5mal trat Tumor bezw. Netzhautablösung im IV. und V. Dec., je 2mal im II., III. und VI. Dec. auf.

Die Netzhautablösung war bei 239 Fällen spontaner Netzhautablösung 25mal doppelseitig = 14,6%, davon 10mal bei Myopie = 4,2% bezw. von 148 spontanen Ablösungen bei Myopie = 6,7%.

Laggai (Tübinger Augenklinik) fand doppelseitige Ablösung in 15,5% der spontanen Netzhautablösungen, Nordenson in 7,6%, Horstmann in 8,5%.

Der Durchschnitt ergäbe sonach doppelseitige Ablösung bei spontaner Netzhautablösung in 11,55%.

Besonders interessant ist das Verhältnis der Myopie-Operation zur Ablösung. Dass das Auftreten der Netzhautablösung durch die Myopie-Operation begünstigt werden kann, wird wohl zugegeben werden müssen. Ein besonders

ungünstiges Moment ist das Auftreten von Glaskörperverlust, einmal in dem Sinne, dass dieser häufig ein Anzeichen der Glaskörperverflüssigung und somit darniederliegender Ernährungsverhältnisse, das anderemal in dem, dass der Augendruck dem Glaskörperverlust entsprechend sinken muss, sowie auch, dass durch Einklemmung des Glaskörpers etc. in die Wunde Veranlassung zur Bildung von Strängen gegeben wird, die ihrerseits durch Schrumpfung die Netzhaut ablösen.

Wenn man dann noch bedenkt, wie hochgradig kurzsichtige Augen an sich — ohne Operation — der Gefahr der Netzhautablösung ausgesetzt sind, so wird es nicht zu verwundern sein, wenn in seltenen Fällen Netzhautablösung eintritt. Eine gewisse Gefahr birgt jede Operation am Auge, namentlich eine solche, mit Eröffnung des Bulbus. Von der Infektionsgefahr soll hier keine Rede sein, es handelt sich lediglich um die Gefahr des Auftretens von Netzhautablösung durch die Myopie-Operation. Nach der von mir aufgestellten Tabelle hatten 574 Myopen III. Grades (M. > 10 D.) bis zum 30. Jahre 18, und bis zum 40. Lebensjahre 35 Netzhautablösungen, das gibt bis zum 30. Lebensjahr = 3,1 % (bezw. 3,3 % wenn man berücksichtigt, dass in 6,7 % der spontanen myopischen Ablösungen dieselben doppelseitig auftritt) und bis zum 40. Lebensjahr = 6,1 % bezw. 6,5 %. Ich glaube annehmen zu dürfen, dass das Verhältnis in Wirklichkeit ein etwas günstigeres ist, indem nicht alle hochgradigen Myopen die Klinik aufsuchen, wohl aber so ziemlich alle von Netzhautablösung befallenen. Da es sich aber hier um hochgradig myopische Augen handelt, so kann doch angenommen werden, dass ein verhältnismässig grosser Teil derselben augenärztliche Hilfe aufsucht, sodass das ausgerechnete Verhältnis jedenfalls nicht erheblich von der Wirklichkeit abweicht. Wie bereits früher erwähnt, verbergen sich anderseits auch eine ziemliche Anzahl von Netzhautablösungen, die durch Myopie verursacht sind, unter dem Bilde der Cataracta complicata. Wenn demnach da, wo das Durchschnittsalter der Operierten

30 Jahre beträgt, 3,1% bezw. 3,3% oder bei einem Durchschnittsalter von 40 Jahren 6,1% bezw. 6,5% Verluste durch Netzhautablösung auftreten, so müsste dies als ein vorzüglicher Erfolg angesehen werden, da auch ohne Operation ein ebenso häufiges Auftreten von Netzhautablösung erwartet werden kann. Dieses ideale Verhältnis wird wohl kaum jemals dauernd erreicht werden, indem durch unglückliche Zufälle, Infektion, Glaskörpervorfall etc. immerhin ab und zu ein Auge wird verloren gehen.

(Fröhlich findet, dass an Infektion 2,2% der Augen zu Grunde gehen.)

Wenn sich das, was von einzelnen Autoren angegeben ist, bestätigt, dass nämlich das myopische Auge durch die Myopie-Operation in bessere Verhältnisse gesetzt und dadurch die Neigung zu Aderhautveränderungen und Netzhautablösung vermindert und die Progression der Myopie gehindert wird, so würde dadurch ein durch die Operation direkt verursachter Verlust infolge von Ablatio wieder ausgeglichen. Hierüber können nur weitere statistische Berichte bezw. eine längere Erfahrung Aufschluss geben.

Fröhlich (Arch. f. Augenheilkunde. Bd. 35, H. 4; Bd. 38, H. 1) findet vor dem 30. Jahre 780 Myopen mit 16 Ablösungen = 2,0% und nach dem 30. Jahre 413 Myopen mit 27 Ablösungen = 6,5%.

Ich fand nach dem Material der Breslauer Klinik: 2783 Myopen (aller Grade) hatten vor dem 30. Jahre = 30, nach dem 30. Jahre = 63 Ablösungen = 1,1 und 2,28%.

Fröhlich beobachtet bei M. > 10 D. unter 30 Jahren 1,25% Ablösungen ohne und 3,3% mit Operation, dazu 2,2% für Infektion, gibt 5,5%.

Hädicke (Beitrag zur operat. Behandlung hochgrad. Kurzsichtigkeit. Diss. Berlin 1898.) berichtet über 50 Myopie-Operationen an der Berliner Universitäts-Augenklinik mit 7 Netzhautablösungen = 14%.

A. v. Hippel. (Arch. f. Ophth. Bd. 49, S. 388.) Unter 188 an Myopie operierten Augen erfolgte Netzhautablösung in 4,3%.

Senn (Arch. f. Augenheilkunde. Bd. 43) berichtet über 42 Myopie-Operationen. Bei einer trat totale Ablatio auf, die sich unter Rückenlage und subconjunctivalen Injektionen von Hydrargyr. oxycyanat. 1 : 5000,0 und Thermokauter-Applizierung wieder anlegte.

Hertel (Arch. f. Ophthalmol. L. VI, 2. H.) fand bei 34 Fällen mit 43 Augen = 9% Ablatio.

Nach der Statistik von den genannten Autoren träte Netzhautablösung bei Myopie-Operationen in 6,3% der Fälle auf.

An der Breslauer Klinik wird die Myopie-Operation jetzt nach Vacher, Sattler und Hess so vorgenommen, dass sofort nach dem Lanzenschnitt die Linse discindiert und soviel wie möglich durch Massage entleert wird. Über 28 in der Klinik operierte Augen hat bereits Frey (Über die Behandlung hochgradiger Kurzsichtigkeit. Dissert. Breslau 1901.) berichtet. Seitdem ist die Operation an weiteren 26 Augen bei 22 Patienten vorgenommen worden, ohne dass ein übler Zufall zu beklagen gewesen wäre. Bei den von Frey veröffentlichten Fällen kam Ablatio zweimal vor, das eine Mal 1 Jahr 4 Monate post operationem, sodass die Ablösung wohl kaum der Operation in die Schuhe geschoben werden kann, das andere Mal bestand bereits auf dem andern Auge Ablösung. In der Zwischenzeit trat auch noch in einem 3. Falle Netzhautablösung auf bei einem doppelseitig operierten Mädchen.

Es ist also zusammen bei 54 operierten Augen dreimal Netzhautablösung aufgetreten = 5,5%.

Zusammenfassung.

1. Unter den erwähnten 293 Fällen von Netzhautablösung war dieselbe zu 81,5% spontan entstanden, bei 13,0% wurde dieselbe auf Trauma und bei 5,5% auf Tumor und Cysticercus zurückgeführt.

Unter den spontanen Netzhautablösungen (239 Fälle) bestand Myopie in 61,5%, Hyperopie in 10,5%, unbekannte Refraktion in 19,7% und Emmetropie in 8,3% der Fälle.

2. Bei den spontanen Netzhautablösungen trat die Ablösung in 58,4% der Fälle auf dem R., in 41,6% auf dem L. Auge auf.

In 10,5% der Fälle trat die Ablösung doppelseitig auf.

Bei den myopischen spontanen Netzhautablösungen trat die Ablösung in 54,4% der Fälle auf dem R., in 45,6% der Fälle auf dem L. Auge auf. Doppelseitig trat die Ablösung bei spontan myop. Ablösung in 6,7% der Fälle auf.

3. Die spontanen Netzhautablösungen betrafen in 58,1% das männliche, in 41,9% das weibliche Geschlecht.

Bei der myop. spontanen Netzhautablösung trat dieselbe in 54,7% beim männlichen, in 45,3% beim weiblichen Geschlecht auf.

Sämtliche Netzhautablösungen zusammen betrachtet, betrafen in 59,4% das männliche, in 40,6% das weibliche Geschlecht.

4. Bei Myopie $>$ 10 D. tritt Netzhautablösung im Laufe des Lebens in 9,8% der Fälle auf.

Myopie III lieferte 59,2, Myopie II 21,5 und Myopie I 19,3% der spontanen myopischen Ablösungen.

Bis zum 30. Lebensjahre bestand in 59,4% der Fälle von spontaner Netzhautablösung Myopie. Dabei bestand Myopie I in 10,5, Myopie II in 39,5 und Myopie III in 50,0% der Fälle. Bei Myopie III tritt die Ablösung früher ein als bei Myopie I und II.

Die meisten spontanen myopischen Ablösungen aller Grade kommen im IV., dann im V. und VI. Decennium vor.

5. Heilung trat in 7,5% der Fälle auf. Unter den Geheilten befanden sich 59,1% Frauen und 40,9% Männer. Die Myopen betragen 63,6% der Geheilten. 13,6% der Geheilten hatten Netzhautablösung infolge Traumas erlitten.

Bei 148 myopischen Ablösungen Heilung in 14 Fällen = 9,4% (bei Myopie I = 7,1%, Myopie II = 14,6% und bei Myopie III = 6,3%).

Bei 38 Fällen traumatischer Ablösung Heilung in drei Fällen = 7,9%.

6. Bei Myopie > 10 D. tritt Netzhautablösung bis zum 30. Jahre in 3,1%, bis zum 40. Jahre in 6,1%, bis zum 50. Jahre in 8,0% der Fälle auf. Wenn demnach bei einer grösseren Anzahl von Myopie-Operationen mit einem Durchschnittsalter von 30 Jahren nur 3% Verluste durch Netzhautablösung auftreten, so ist dies als günstig anzusehen und können die aufgetretenen Fälle von Netzhautablösung kaum der Operation zur Last gelegt werden.

Lebenslauf.

Am 19. Juni 1859 wurde ich, Hermann Christoph Robert Theodor Spamer, als Sohn des späteren Rechnungs-Revisors Georg Friedrich Spamer zu Herbstein, Provinz Oberhessen, Grossherzogtum Hessen geboren.

Nach Besuch der Vorschulen absolvierte ich das Gymnasium zu Mainz, das ich Herbst 1877 mit dem Zeugnis der Reife verliess.

Ich studierte Medizin auf den Universitäten zu Giessen 4, Marburg 1, Giessen 1 und München 4 Semester. Im Sommer-Semester 1882 bestand ich das Staatsexamen zu München.

Während meiner Studienzeit besuchte ich die Vorlesungen und Kurse folgender Herren Professoren und Dozenten:

Eckhardt, Buff, Will, Hofmann, Gähtgen, Seitz, Riegel, Bose, Schneider, v. Hippel, Perls, Kehrer, Külz, v. Ziemssen, Bauer, Stintzing, v. Rothmund, Bollinger, Heckel, Helfrich, Eversbusch, Seitz.